НАЦІОНАЛЬНА АКАДЕМІЯ МЕДИЧНИХ НАУК УКРАЇНИ
ДУ «НАЦІОНАЛЬНИЙ ІНСТИТУТ ХІРУРГІЇ ТА ТРАНСПЛАНТОЛОГІЇ
імені О.О. Шалімова»

На правах рукопису

ІВАНІЦЬКИЙ АНДРІЙ ІВАНОВИЧ

УДК 616.3–07.–084–89

ХІРУРГІЧНА ТАКТИКА ЛІКУВАННЯ ПОШКОДЖЕНЬ ЖОВЧНИХ ПРОТОК ПРИ ЛАПАРОСКОПІЧНІЙ ХОЛЕЦИСТЕКТОМІЇ В ЗАЛЕЖНОСТІ ВІД ТЕРМІНІВ ЇХ ДІАГНОСТИКИ

14.01.03 – хірургія

Дисертація
на здобуття наукового ступеня
кандидата медичних наук

Науковий керівник
Скумс Анатолій Васильович,
доктор медичних наук

Київ – 2017

АНОТАЦІЯ

Іваніцький А І. Хірургічна тактика лікування пошкоджень жовчних проток при лапароскопічній холецистектомії в залежності від термінів їх діагностики. – Кваліфікаційна наукова праця на правах рукопису.

Дисертація на здобуття наукового ступеня кандидата медичних наук за спеціальністю 14.01.03 – хірургія. ДУ «Національний інститут хірургії та трансплантології імені О.О. Шалімова» НАМНУкраїни, Київ, 2017.

Актуальність теми. Впровадження лапароскопічної технології під час виконання холецистектомії зумовило збільшення частоти пошкодження жовчних проток у 2–5 разів – до 0,3–2%, у середньому 0,5%. Найбільш важливими прогностичними факторами, що визначають результат оперативного лікування хворих з приводу пошкоджень жовчних проток, вважають строки оперативної корекції. Хірургічна тактика при пошкодженні жовчних проток залежно від строків їх діагностики є предметом дискусії.

Мета дослідження. Метою дослідження є поліпшення результатів лікування хворих з приводу пошкодження жовчних проток під час лапароскопічної холецистектомії шляхом розробки способів їх ранньої діагностики та патогенетично обґрунтованих методів хірургічної корекції.

Основні завдання дослідження.

1. Вивчити та оцінити інформативність методів інтраопераційної та післяопераційної діагностики пошкодження жовчних проток при виконанні лапароскопічної холецистектомії.

2. Оцінитиза даними ретроспективного дослідження результати оперативних втручань з приводу пошкодження жовчних проток залежно від строків їх діагностики та характеру ускладнення.

3. Встановити на основі результатів бактеріологічного дослідження оптимальні строки виконання радикальних оперативних втручань при пошкодженні жовчних проток під час лапароскопічної холецистектомії.

4. Визначити оптимальні способи корекції пошкоджень жовчних проток залежно від виду травми та строків її виявлення на підставі аналізу безпосередніх і віддалених результатів.

5. Розробити діагностичний та лікувальний алгоритм у хворих з пошкодженням жовчних проток при лапароскопічній холецистектомії.

Об'єкт дослідження – пошкодження жовчної протоки при лапароскопічній холецистектомії.

Предмет дослідження – хірургічне лікування хворих з пошкодженнями жовчних проток при лапароскопічній холецистектомії.

Методи дослідження – загальноклінічні, лабораторні, ультразвукове дослідження, інтраопераційна холангіографія, фістулохолангіографія, магніторезонансна холангіографія, ендоскопічна ретроградна та черезшкірна черезпечінкова холангіографія, спіральна комп'ютерна томографія, бактеріологічні, статистичні.

Наукова новизна отриманих результатів. У роботі доведено, що строки діагностики та хірургічної корекції пошкоджень жовчних проток, що виникли під час холецистектомії, суттєво впливають на найближчі та віддалені результати.

Розроблений діагностичний алгоритм, щопередбачає пріоритетне використання неінвазивних методів, дає можливість в короткі строки встановити діагноз пошкодження, його характеристики, розробити адекватну тактику лікування.

За даними комплексного дослідження встановлені особливості перебігу запального процесу в жовчних протоках та підпечінковому заглибленні, визначені оптимальні строки та способи корекції за різних видів пошкодження жовчних проток.

Практичне значення отриманих результатів. Запропонований діагностичний алгоритм при пошкодженні жовчних проток з пріоритетним застосуванням неінвазивних методів дослідження та магніторезонансної холангіографії якальтернативи методикам прямого рентгенологічного

контрастування. Розроблений диференційований підхід до вибору методу лікування пошкоджень жовчних проток залежно від строків їх виявлення та характеру ускладнень. Впровадження розробленої лікувальної тактики з використанням мініінвазивних втручань дозволило зменшити частоту виконання необгрунтованих відкритих операцій. Обгрунтовані чіткі показання та сформульовані умови для одномоментної радикальної корекції за повного пошкодження жовчних проток залежно від строків їх діагностики

Результати роботи впроваджені в лікувальний процес ДУ «Національний інститут хірургії та трансплантології імені О. О. Шалімова» НАМН України.

Основні положення дисертації використовують в лекційних курсах на кафедрі хірургії та трансплантології Національної медичної академії післядипломної освіти імені П. Л. Шупика МОЗ України, а також на курсах тематичного удосконалення в НІХТ НАМН України.

ОСНОВНИЙ ЗМІСТ РОБОТИ

В основу дослідження покладені матеріали обстеження 98 хворих, яких з приводу пошкодження жовчних проток в ході лапароскопічної холецистектомії на лікували у клініці ДУ«Національний інститут хірургії і трансплантології імені О. О. Шалімова» НАМН України за період з червня 2000 по грудень 2014 р. Залежно від строків діагностики пошкодження хворі розподілені на 3 групи: I група – 29 (29,6%) пацієнтів,у яких пошкодження діагностоване інтраопераційно; II група – 35 (35,7%) пацієнтів – пошкодження, діагностовані у ранньому післяопераційному періоді (у строки від 1 до 7 діб); III група – 34 (34,7%) пацієнти –пошкодження, діагностованіу пізньому післяопераційному періоді (у строки від 8 до 30 діб)(група порівняння).

Під час виконання лапароскопічної холецистектомії виникли 85 великих і 13 малих пошкоджень жовчних проток з великих – 9 часткових і 76 повних пошкоджень. У більшості (68–69,5% хворих) виявлене повне

пошкодження з дефектом протоки. У3 з цих хворих діагностоване комбіноване пошкодження жовчних проток і судин. З повних пошкоджень пошкодження I типу спостерігали у 5 (6,6%) хворих, II типу – у 22 (29,0%), III типу – у 33 (43,4%), IV типу – у 15 (19,7%), V типу – в 1 (1,3%). Високі пошкодження (тип III і IV) відзначені у 48 (63,1%) пацієнтів.

Інтраопераційно пошкодження жовчних проток діагностували у 29 (29,6%) пацієнтів (I група). У більшості з них пошкодження встановлені за клінічними ознаками. Інтраопераційна холангіографіяпроведена 7 хворих, у 4 з них вона була інформативною.

У 4 (13,8%) пацієнтів операцію завершено з використанням лапароскопічного доступу, у 16 (86,2%) – здійснено конверсіюу відкриту операцію. За повного пошкодженнях жовчної протоки у 16 (65%) хворих зроблено спробу відновлення жовчовідтоку шляхом застосування відновлювальних і реконструктивних втручань, у 10 (35%) – операцію завершено зовнішнім дренуванням жовчних проток. П'ять хворих після зовнішнього дренування проток в екстреному порядку були переведені в клініку, де у строки до 24 год з моменту травми протоки здійснена висока гепатикоєюностомія. П'ять пацієнтів після зовнішнього дренування жовчних проток оперовані в клініці в плановому порядку через 1–1,5 міс.

Аналіз віддалених результатів свідчив, що частота хороших і задовільних результатів за такої тактики лікування становила лише 44,5%. Це зумовлене неправильнимвибором методу відновлення жовчовідтоку. Після відновлення жовчовідтоку шляхом формування біліобіліарного, гепатикодуодено– та гепатикоєюноанастомозу за стандартною методикою у 50% хворих виникла неспроможність швів співустя або стриктураустроки від 6 міс до 1 року, що потребувало виконання повторних відкритих і мініінвазивних втручань. Успішною операція була тільки при корекції часткових пошкоджень і після формування високого гепатикоєюноанастомозу за повного пошкодження жовчних проток – у 9

(90%) з 10 хворих. Виконання високої гепатикоєюностомії як кінцевого етапу корекції забезпечило успішний результат у 96,6% пацієнтів.

У строки від 1 до 7 діб після лапароскопічної холецистектомії пошкодження діагностовані у 35 пацієнтів (II група). Ранніх патогномонічних симптомів пошкодження жовчних проток післяопераціі, за винятком зовнішнього жовчовитікання по страхувального дренажу черевної порожнини, не було.

Клінічні прояви пошкодження жовчної протоки післяопераціі зумовлені механізмом травми, а також строками з моменту пошкодження. Найбільш частими симптомами були прогресуюча обтураційна жовтяниця – у 24 (31,6%) хворих і жовчний перитоніт – у 17 (22,4%), рідше – повна або неповна зовнішня жовчнанориця, внутрішньочеревне скупчення жовчі, гнійний холангіт, абсцес печінки. У 17 (22,4%) хворих спостерігали поєднання двох ускладнень і більше.

У більшості (94,3%) хворих II групи пошкодження жовчних проток після лапароскопічної холецистектомії діагностовані устроки 3–7 діб, вже при виникненні типових клінічнихознак жовчного перитоніту, жовтяниці або жовчної нориці.

Діагностика пошкоджень комплексна, включала, крім загальноклінічних та лабораторних, методи інструментальної візуалізації протокової системи печінки (ультразвукове дослідження, рентгенологічні, магніторезонансна холангіопанкреатографія, спіральна комп'ютерна томографія з болюсним контрастуванням). Аналіз результатів свідчив, що магніторезонансна холангіопанкреатографія є високо інформативним неінвазивним методом дослідження при пошкодженнях жовчних проток (чутливість – 94,1%, специфічність – 95,1%, загальна точність – 95,5%) і альтернативою інвазивним методикам. Застосування методу дозволило відмовитися від інвазивних методів контрастування жовчних проток у 44,7% спостережень.

У 24 (68,6%) пацієнтів операції виконані з лапаротомного доступу, у 5 (14,3%) –лапароскопічного, у 6 (17,1%) – здійснені мініінвазивні втручання. Спроби одномоментної корекції жовчовідтоку шляхом формування біліобіліарного або біліодигестивного співустя були зроблені у 10 (28,5%) хворих,у 16 (45,7%) – виконане зовнішнє дренування жовчних проток з використанням лапаротомного (у 13), лапароскопічного (у 2) і черезпечінкового (в 1) доступів. Реконструктивний етап (висока гепатикоєюностомія) виконували в клініці в строки від 4 до 8 тиж.

Позитивні результати одноетапної корекції досягнуті у 10 (62,5%) пацієнтів, переважно за часткових пошкоджень. Незадовільні результати були наслідком як неправильно обраного способу відновлення жовчовідтоку, так і виконання операції в умовах перитоніту та виражених запальних змін в підпечінковому заглибленні. Один хворий помер внаслідок від поліорганної недостатності. У подальшому у зв'язку з утворенням стриктурита її ускладнень 7 хворих оперовані повторно, 2 – тричі. В підсумку, у 33 (94,3%) хворих II групи досягнуті позитивні результати.

При вивченні динаміки запального процесу для обгрунтування оптимальних строків виконання реконструктивних втручань у 48 проведене бактеріологічне дослідження жовчі, яку забирали в різні строки після лапароскопічної холецистектомії або пункції під контролем ультразвукового дослідження, а також з дренажів черевної порожнини або жовчних проток. Склад мікрофлори жовчі у хворих різних груп практично не різнився: грамнегативні мікроорганізми виявлені у 62,6% спостережень, грампозитивні – у 30,2%, гриби роду Candida – у 7,2%. З грамнегативних мікроорганізмів переважали представники ентеробактерій, зокрема, E. coli і клебсієла, з грампозитивних – ентерококи. Облігатні анаероби виявлені у 15% спостережень, представлені в основному бактеріями роду Bacteroides. Незалежно від клінічного перебігу захворювання та строків відбору матеріалу, у більшості (72%) спостережень виділені мікробні асоціації.

Кількість мікроорганізмів в жовчі значно збільшувалася: з 20% – у1–шу добу до 70% – на 3–тю добу після операції. Ступінь мікробного забруднення жовчі при внутрішньоочеревинній або зовнішній жовчотечі в більшості зразків була висока вже на 2–гу добу після операції – 10^5 – 10^8 КУО в 1 мл на 3–5–ту добу. З огляду на одержані результати, радикальна корекція жовчовідтоку при жовчотечі доцільна тільки протягом 24 год з моменту пошкодження жовчних проток. У хворих при обтураційній жовтяниціперіод спостереження цей показник збільшився з 11,1 до 38,4%. Це обгрунтовуєнеобхідність збільшення строків виконання радикальної операції при виникненні обтураційної жовтяниці і обмеження їх лише появою органної дисфункції, тобто, холангіту III ступеня. У нашому дослідженні максимальнимистроками успішного формування високого гепатикоєюноанастомозу вважали 9 діб.

Макроскопічно зміни в зоні операції та стінці жовчних проток відповідали результатам мікробіологічного дослідження. За повної оклюзії проксимального відділу жовчної протоки прояви запального процесу в підпечінковому заглибленні мінімально виражені. При жовчному перитоніті відзначали виражену ексудативно–інфільтративну реакцію тканин в зоні пошкодження протоки та гепатодуоденальної зв'язки.

При виконанні оперативних втручань в різні строки після зовнішнього дренування жовчних проток встановлено, що за неускладненого перебігу період 4–6 тиж є достатнім для повного усунення запального процесу в підпечінковому заглибленні та створення оптимальних умов для виконання реконструктивного втручання. За наявності місцевих гнійних ускладнень після кількох оперативних втручань він становить 2–3 міс.

У III групі більшість пошкоджень жовчних проток – у19 (55,9%) хворих – діагностовані через 8–14 діб після лапароскопічної холецистектомії. Особливістю клінічних проявів в пізньому післяопераційному періоді було часте поєднання двох ускладнень і більше. Так, обтураційну жовтяницю у поєднанніз жовчним перитонітом спостерігали у 10 (29,4%) хворих, гнійним

холангітом – у 4 (11,8%), абсцесом печінки – у 3 (8,8%). У 3 з цих хворих виявленіознаки печінкової недостатності, у 3 – холангіогенний сепсис.

У III групі спроби одномоментної корекції жовчовідтоку з використанням лапаротомного доступу зроблені лише у 6 (17,6%) хворих. У 4 хворих з приводу повного пошкодження сформоване біліодигестивне співустя, в 1 – біліобіліарний анастомоз, в 1 – здійснено пластику в поєднанні з зовнішнім дренуванням жовчних проток. У 23 (67,7%) хворих виконане зовнішнє дренування жовчних проток з використанням лапаротомного (у 16), лапароскопічного (у 4) та черезшкірного черезпечінкового (у 3) доступу.

За результатами порівняльного аналізу встановлено, що можливість виконання радикального втручання достовірно залежить від строків діагностики пошкодження жовчних проток(χ^2=10,5, p=0,0012) і має обернено пропорційну залежність.

При використанні двохетапної тактики лікування пошкоджень хорошій задовільні результати досягнуті у 97,1% пацієнтів.

Ключові слова: пошкодження жовчних проток; лапароскопічна холецистектомія;строки корекції, висока гепатикоєюностомія.

Список опублікованих праць за темою дисертації здобувача

1. Хирургическая коррекция повреждения желчных протоков при лапароскопической холецистэктомии / А.В.Скумс, М.Е. Ничитайло, В.П. Шкарбан, А.И.Литвин, А.И.Иваницкий, Мехрабан Джафарлу Фарзоллах // Клін. хірургія.–2006.–№ 9.– С. 70–72.

2. Хирургическая коррекция повреждения желчных протоков во время выполнения лапароскопической холецистэктомии /А.В.Скумс, М.Е. Ничитайло, В.П. Шкарбан, А.И.Литвин, А.И.Иваницкий // Клін. хірургія.–2006.–№ 8.– С. 25–29.

3Хирургическая тактика лечения повреждений желчных протоков при лапароскопической холецистэктомии / М.Е.Ничитайло, М.П.Захараш,

А.В.Скумс, Ю.М.Захараш, В.П. Шкарбан, А.И.Литвин, А.И.Иваницкий // Хірургія України.–2008.–№4(28). Додаток2.– С. 51–57.

4. Проблема повреждений и стриктур желчных протоков в эру лапароскопической холецистэктомии/ М. Е. Ничитайло, А.В.Скумс, А.Н.Литвин, В.П.Шкарбан, А.И.Иваницкий, Б.Л.Шевчук // Харк. хірург. школа. – 2009. – № 2.1.–С.150–156.

5. Скумс А.В. Хирургическая тактика при повреждениях желчных протоков во время лапароскопической холецистэктомии в зависимости от сроков их диагностики/А.В. Скумс, А. И. Иваницкий// Клін. хірургія. –2017. – № 4. – С. 11–14.

6. Реконструктивні та відновні операції при ятрогенних пошкодженнях позапечінкових жовчних шляхів / А.В. Скумс, В.В.Петрушенко, Д.І.Гребеняк, А. І. Иваніцький // Вісн. морфології. – 2017. – № 1. – С. 68 – 71.

7. Пат. 46672 Україна, МПК А61В17/00. Спосіб лікування підтікання жовчі після холецистектомії / А.В. Скумс, П. В. Огородник, А. Г. Дейниченко, Ю. П. Цюра, А. І. Іваніцький (Україна). – Заявник і патентовласник ДУ «Національний інститут хірургії та трансплантології імені О. О. Шалімова» НАМН України. – № u200909745. – Заявл. 24.09.09; опубл. 25.12.09. Бюл. № 24.

8. Хирургическая коррекция повреждения желчных протоков при лапароскопической холецистэктомии / А. В. Скумс, В. П. Шкарбан, В. И. Литвин, В. С. Пилипюк, В. И. Иваницкий.Наук.–практ. конф. з міжнар. участю «Актуальні питання абдомінальної та судинної хірургії. Клінічні проблеми трансплантації органів». –К., 11–12 трав. 2006 р. // Клін. хірургія.– 2006.–№ 4 –5.– С. 53.

9. Хирургическая коррекция повреждений желчных протоков при лапароскопической холецистэктомии / А.В.Скумс, М.Е. Ничитайло, В.П. Шкарбан, А.И.Литвин, М.С.Загрийчук, А.И.Иваницкий. X конгр.Ассоциации хирургов ’’Nicolae Anestiadi’’ республики Молдовы.Кишинев, 3–6 окт. 2007 //Arta Medica.– 2007.–№ 4(25).– С. 32.

10. Хирургическое лечение повреждений и стриктур желчных протоков после холецистэктомии / М.Е. Ничитайло, А.В. Скумс, В.П. Шкарбан, А.И. Литвин, А.И. Иваницкий, Б.Л. Шевчук. XV междунар. конф. хирургов–гепатологов России и стран СНГ. – Казань, 17–19 сент. 2008//Анналы хирург. гепатологии. – 2008. – № 3. – С. 131 – 132.

11. Хирургическая коррекция повреждений желчных протоков при лапароскопической холецистэктомии / А.В. Скумс, М.Е. Ничитайло, В.П. Шкарбан, А.И. Литвин, Ю.П. Цюра, А.И. Иваницкий, Б.Л. Шевчук. Наук.конгр. «IV міжнародні Пирогівські читання», присвячені 200–річчю М.І. Пирогова та XXII з'їзд хірургів України.– Вінниця 2–5 черв.2010.– Т.2.– С. 145–146.

ABSTRACT

Ivanitsky A.I. and Surgical treatment tactics damage bile ducts in laparoscopicalcholecystectomy depending on the terms of their diagnostics. – Qualifying scientificwork on the manuscript.

Dissertation for competition of a scientific the degree of candidate of medical sciences for the specialty14.01.03 – surgery. – Shalimov National Institute of Surgery and Transplantology, Kyiv, Ukraine.

The relevance of the topic.Introduction of laparoscopic cholecystectomytechnology led to an increase in the frequency of damage to the bile ducts in the 2–5times – up to 0,3–2%, on average 0.5%. The most important prognostic factors that determine the outcome ofsurgical treatment of damages the bile ducts, consider the terms of operative correction. Surgical tactics when damagedof bile duct, depending on the terms of their diagnostics remains the subject of debate.

The purpose of the study.The purpose of the study is to improve the treatmentresults of patients with damages of bile ducts during laparoscopic

cholecystectomy bydeveloping ways to their early diagnosis and patogenetically grounded methods ofsurgical correction.

The main tasks of the study.

1. Examine and assess the information content of intraoperative methods ofdiagnosis and postoperative damage of bile ducts in performing laparoscopiccholecystectomy.

2. Evaluate the results of the study by surgical interventions retrospective whendamaged bile ducts, depending on the terms of their diagnosis and the nature of theproblem.

3. Install based on the bacteriological study of optimal terms of radical surgery ifdamaged bile ducts in laparoscopic cholecystectomy.

4. Determine the optimal ways of correction of the damage to the bile ducts,depending on the type of injury and the terms of its discovery on the basis of theanalysis of direct and remote results.

5. Develop a diagnostic and treatment algorithm for patients with damage of thebile ducts in laparoscopy cholecystectomy.

The object of study is the damage of the bile duct during laparoscopic cholecystectomy.

The subject of research is the surgical treatment of patients with damages of bileducts in laparoscopic cholecystectomy.

Research methods – General clinical, laboratory, ultrasound research,intraoperative cholangiography, fistulocholangiography, magnetic resonance cholangiography, endoscopic retrograde and transcutaneous pre–hepatic cholangiography, spiral computed tomography, bacteriological, statistical.

Scientific novelty of the obtained results. The work proved that the terms ofthe diagnosis and surgical correction of the damage to the bile ducts that

appearedduring cholecystectomy, significantly affect the coming and remote results.

Developed a diagnostic algorithm, which includes preemptive use of noninvasivemethods and in the short period of time to establish the diagnosis of damage,its characteristics and develop the correct tactics of treatment. By means of a comprehensive study found peculiarities of the inflammatory process in the bile duct and subhepatic space and determined the optimal terms and ways ofcorrection for different types of damage to the bile ducts.

Practical value of the results obtained. In the work developed a diagnostic algorithm when damage of the bile duct of the priority application of non–invasive methods of research and application of magnetic resonance cholangiography in the alternative techniques of direct radiological contrast. The proposed differentiated approach of the choice of method to treat damage to the bile ducts, depending on thelength of their discovery and the nature of the complications. The application of developedtherapeutic tactics of using minimally invasive interventions allowed to reduce the numberof unfounded open operations. Clear dignificance were grounded and theconditions wereformulated for simultaneously immediate radical correction of complete damages of bile ducts,depending on the terms of itsdiagnostics. Results of work implemented in the treatment process of the Shalimov National Institute of Surgery and Transplantology. Main points are used in lecture courses at the Department of Surgery and Transplantology of Shupyk National Medical Academy of Postgraduate Education, as well as on the courses, of the thematic improvement in NIST.

THE MAIN CONTENT OF THE WORK

At the core of investigation is based on the materials 98 patients research with damages of bile ducts during laparoscopic cholecystectomy, which treated at theclinic during the period from June 2000 to December 2014. Depending on the terms of lesions diagnosis patients were divided into 3 groups: group I – 29 (29.6%) patients– intraoperative observed damages; Group II – 35 (35%) patients –

fulldiagnosed in the early postoperative period (time from 1 to 7 days); Group III – 34 (34.7%) patients – full diagnosed in the late postoperative period (time from 8to 30 days) (comparison group). In laparoscopic cholecystectomy it was watched 85 large and 13 small thebile ductsdamage. Among the large observed 9 partial and 76 complete damages. In most cases(68–69.5%) marked with the full damage with the defect of bile duct. In three of these patientsdiagnosed the combined damage of the bile ducts and blood vessels. Among the fulldamage observed in type I – 5 (6.6%) patients, type II – 22 (29.0%), type III – 33 (43.4%), type IV– 15 (19.7%), type V – 1 (1.3%). High damage (type III and IV) revealed in 48 (63.1%)patients. Intraoperative damage of bile ducts were diagnosed at 29 (29.6%)patients (I group). The damage was upgraded byinstalling by clinic features. Intraoperative cholangiography was used in 7 patients and only in 4 was informative. In 4 (13.8%) patients the operation completed with laparoscopic access, in 16 (86.2%) – after conversion to open surgery.In full damages in16 (65%) patients made attempts to restore the bile outflow with the use of renewable3and reconstructive surgery; in 10 (35%) – transactions completed external drainage of bileducts. Five patients after external drainage of ducts in an emergency order were transferredto the clinic, where in the period up to 24 hours from the moment of injury performed high hepaticojejunostomy, other 5 patients after external drainage of bile ductshad an operation at the clinic routinely through 1–1.5 months. Remote analysis results showed that the number of good and satisfactory results rate with such tactics of treatment amounted of 44.5%. This was due to an incorrectly chose recovery method renewing of bile ducts. After the restoration of bile out flowby formation of biliobiliary, hepatycodudeno– and hepaticoenteroanastomos for thestandard method in 50% patients theinsufficiency of the sutures was arised or strictura in terms from 6 months to 1 year, which required the repeated surgical and minimally invasive interventions. Successful correction was only in partial damage and after the formation of the high hepaticojejunostomy in full damages ofbile ducts in 9 (90%). Performance ofhighhepaticojejunostomy as theultimate method of correction has allowed to achieve successful results in 96.6% ofpatients.

In terms from 1 to 7 days after laparoscopic cholecystectomy damage were diagnosed in 35 patients (GroupII). Early pathognomonic symptoms of damage to thebile ducts in the postoperative period, with the exception of external bile stones fordrainage of abdominal cavity, not installed. Clinical manifestations of the bile duct damage in the postoperative period were caused by the mechanism of injury, as well as a terms from the moment of injury. The most frequent symptoms were progressingobstructive jaundice in 24 (31.6%) patientsand biliary peritonitis – in 17(22.4%), complete or incomplete external biliary fistula, intraabdominal accumulation of bile, suppurative cholangitis and liver abscess.In 17 (22.4%) patients a combination of two or more complications wereexperienced. In 94.3% patients II group bile ducts damage after laparoscopic cholecystectomy have been diagnosed in the 3–7 day at the time of the development of the typical clinical bile peritonitis sings, jaundice or bile fistula.

Diagnosis of bile ducts damage had complex and included, besides clinical and laboratory methods,the instrumental rendering system ducts liver (ultrasound, x–ray, MRPHG, computer tomography with spiral CT scan contrast). Analysis of the results showed that magnetic resonance cholangiopancreatography is a highly informative, non–invasive method of bile ducts damages (sensitivity – 94.1%, specificity – 95.1%, total accuracy – 95.5%) and is an alternative to invasive techniques. Implementation of MRPHG allowed to wave application of the invasive methods of contrasting the bile ducts to 44.7% observations. In 24 (68.6%) patients operations have been performed with laparotomy access, in 5 (14.3%) – with laparoscopic, in 6 (17%) – miniinvasive one. Trying to some immediate correction of bile outflow by forming biliodigestive anastomoses were made in 10 (28.5%) patients. In 16 (45.7%) observations performed external drainage of bile ducts with laparotomic (in 13), laparoscopic (in 2) and transhepatic (in 1)access. Reconstructive phase (highhepaticojejunostomy) performed at the clinic in time from 4 to 8 weeks. The positive results of one–step correction received in 10 (62.5%) patients, mostly with partial damage. Poor results were a consequence of incorrectlychosen of bile out flow recovery, and

operation performed in the conditions of peritonitis and expressed inflammatory changes in the subhepatic space. One patient was died of multiorgan failure. Further in this regard the development of stricture and thits complications 7 patients were operated, 2–3 times. In the end, 33 (94.3%) group II patients received positive results.

When the inflammative dynamic process styding for proved measures of fulfilling the reconstructiveoperation optimal tereus at 48 patiens with ducts damages the bacteriological investigationsof bile was take in different times after laparoscopic cholecistectomy or during the operation control byultrasoundinvestigation and the evidence draining of abdomen or bile ducts. Content of bile microflora in different group of patients practically were notdiffernt: gram–negative in bacteria appeared in 62.6%, gram–positive – in 30.2%, mushrooms by Candida – in 7.2%. Among gram–negative bacteria the dominated was entero–bacteria, especially E. coli and Clebsiella; among gram–positive – enterococcus. Obligate anaerobes in 15% of observations and were introducted by Bacteroides. Despite of the clinical condition of disease and the time of taking the bile, most of the cases (72%) show microbe association. Quolity of microorganisms in bile sharply increase with 20% – on the first day to 70% – on the third day after surgery. The degree of microbial contamination of bile in abdomen or external bile out flow in most of the samples was high already at the 2 day after surgery and reached high values (10^5–10^8 CFU in 1 ml) on 3–5 day. Considering the obtained results, the radical correction of bile out flow is advisable only for 24 hours from the moment of injury. In patients with jaundice this index in creased from 11.1% to 24%. It serves as ajustification for increasing the terms of radical surgery in patientswith obstructive jaundice and limit them only to the organ dysfunction, appearance or cholangitis III. In our investigation the maximum term for the formation of highhepaticojejunostomy was 9 days.

Macroscopically, the changes in the area of operation and the bileducts wall meet the of results of microbiological research. At full occlusion of proximalbile duct symptoms of inflammation in the subhepatic space were minimal. When bile

peritonitis were exudative infiltrative–strong reaction of thetissues in the area of damaged ducts and hepatoduodenal links.

When performing surgical interventions in different periods after externaldrainage of bile ducts revealed that when non complicated course the period of 4–6 weeks are sufficient for the complete elimination of the inflammatory process in thesubhepatic space and create optimal conditions for the reconstructive intervention performed. In patients with festering complications after surgical interventionsthis term is 2–3 month. In the group III most bile ducts damages in 19 (55.9%) patients have been diagnosed in 8–14 days after laparoscopic cholecystectomy. Features of clinical manifestations in the late postoperative period wes the frequent combination of two and more complications. So, the combination of obstructive jaundice with bile peritonitis was observed in 10 (29.4%) patients,with purulent holangitis – in 4 (11.8%), with liver abscess – in 3 (8.8%).In 3 patients were liver failure, in 3 – cholangiogenic sepsis.

In group III patients trying some immediate correction of bile out flow of laparotomic access made only in 6 (17.6%) patients. In 4 patients, the full damage formed biliodigestive anastomosis, in 1 –bilio–biliary anastomosis, in 1 – plastic combined with external drainage of bile ducts. In 23 (67.7%) observations performed external drainage of bile ducts with laparotomic (in 16), laparoscopic (in 4) and transcutaneous transhepatic (in 3) access.

When comparative analysis determined that the ability to perform of radical surgery significantly depends on the terms of their diagnostics (χ^2= 10.5, p = 0.0012) and hasinversely proportional dependence. When using 2–step treatment of damages the good and satisfactory results were obtained at 97.1% patients.

Keywords: bile ducts damage laparoscopic cholecystectomy; theterm of correction; high hepaticojejunostomy.

ЗМІСТ

ВСТУП 20

РОЗДІЛ 1 СУЧАСНІ МЕТОДИ ДІАГНОСТИКИ ТА ЛІКУВАННЯ ПОШКОДЖЕНЬ ЖОВЧНИХ ПРОТОК ПРИ ХОЛЕЦИСТЕКТОМІЇ (ОГЛЯД ЛІТЕРАТУРИ) .. 26

РОЗДІЛ 2 МАТЕРІАЛИ І МЕТОДИ ДОСЛІДЖЕННЯ 50

2.1. Загальна характеристика хворих 50

2.2. Методи діагностики і дослідження 56

РОЗДІЛ 3 ВИБІР МЕТОДІВ ЛІКУВАННЯ ХВОРИХ З ПОШКОДЖЕННЯМИ ЖОВЧНИХ ПРОТОК, ВИЯВЛЕНИХ В ХОДІ ЛАПАРОСКОПІЧНОЇ ХОЛЕЦИСТЕКТОМІЇ 63

РОЗДІЛ 4 МЕТОДИ ЛІКУВАННЯ ХВОРИХ З ПОШКОДЖЕННЯМИ ЖОВЧНИХ ПРОТОК, ДІАГНОСТОВАНИХ В РАННЬОМУ ПІСЛЯОПЕРАЦІЙНОМУ ПЕРІОДІ ПІСЛЯ ЛАПАРОСКОПІЧНОЇ ХОЛЕЦИСТЕКТОМІЇ 78

4.1. Характеристика та методи лікування хворих з пошкодженням жовчних проток діагностованих у ранньому післяопераційному періоді 78

4.2. Результати бактеріологічного дослідження при пошкоджені жовчних проток 86

РОЗДІЛ 5 МЕТОДИ ЛІКУВАННЯ ХВОРИХ З ПОШКОДЖЕННЯМИ ЖОВЧНИХ ПРОТОК В ПІЗНЬОМУ ПІСЛЯОПЕРАЦІЙНОМУ ПЕРІОДІ ПІСЛЯ ЛАПАРОСКОПІЧНОЇ ХОЛЕЦИСТЕКТОМІЇ.. 105

РОЗДІЛ 6 АНАЛІЗ ТА УЗАГАЛЬНЕННЯ РЕЗУЛЬТАТІВ ДОСЛІДЖЕННЯ..... 115

ВИСНОВКИ 128

СПИСОК ВИКОРИСТАНИХ ДЖЕРЕЛ 130

ВСТУП

Актуальність теми. Хірургічна корекція ятрогенного пошкодження жовчних проток при холецистектомії є однією з найбільш складних і невирішених проблем біліарної хірургії. Впровадження лапароскопічної технології холецистектомії зумовило збільшення частоти пошкодження жовчних проток в 2–5 разів – до 0,3–2%, в середньому 0,5% [14,54, 55,68, 95, 99, 143,175].

Незважаючи на значний прогрес в лікуванні протягом останніх десятиліть результати оперативного лікування пошкоджень жовчних проток свідчать про високі рівні ускладнень (10–47%), летальності (3,2–28,2%) та незадовільних віддалених результатів (10–38%) [68,70,90].

Щороку сумарні витрати на лікування пошкоджень жовчних проток в США перевищують один мільярд доларів [100]. Неадекватне лікування пошкоджень жовчних проток призводить до серйозних ускладнень, таких як жовчний перитоніт, сепсис і поліорганна недостатність в ранній фазі, а у віддаленому періоді – до біліарного цирозу, що вимагає трансплантації печінки [161].

В даний час встановлені найбільш важливі прогностичні фактори, що визначають результат оперативного лікування пошкоджень жовчних проток: локалізація пошкодження (чим нижче ушкодження, тим краще результат) [112]; реконструкція в умовах перитоніту і сепсису [75, 155]; наявність поєднаної травми судин [67, 70, 88,112,] лікування в спеціалізованому центрі (103,167); терміни оперативної корекції (80, 103,160, 167], використання правильної хірургічної техніки і участь досвідченого хірурга [167].

Дані щодо оптимальних термінів хірургічних втручань суперечливі, хоча саме часовий фактор вважають одним з основних факторів, що впливає на результат. Частота інтраопераційного розпізнавання пошкоджень проток в ході лапароскопічної холецистектомії, як і раніше, залишається низькою і становить не більше 10–38% [54, 55,69, 130]. У 50,5% пошкодження

розпізнають в межах 3 міс післяопераційного періоду, у решти 20,5% – через 3 міс [69].

Ряд авторів вважають, що корекція інтраопераційно виявлених пошкоджень супроводжується меншою летальністю, частотою ранніх післяопераційних ускладнень і пізніх біліарних структур, повторних хірургічних втручань, ніж при відстроченому їх виявленні уже при розвитку ускладнень (відповідно 7, 24, 14 і 29% проти 18, 50, 23 і 47%) [84]. З іншого боку є серйозні заперечення проти виконання радикальних операцій в ранні строки після пошкодження. Через невеликий діаметр жовчних проток і їх тонку стінку негайне відновлення жовчовідтоку може закінчитися невдачею [47]. Крім того, в ході ранньої операції існує можливість недооцінки пошкодження [110]. Існує думка, що відновлення жовчовідтоку протягом перших трьох тижнів після холецистектомії асоціюється зі збільшенням ризику неспроможності біліодигестивного анастомозу [150]. Разом з тим, тривале консервативне ведення зовнішньої жовчної нориці призводить до інфікування жовчних шляхів, розвитку септичного холангіту, грубої фіброзної трансформації стінок жовчних проток і оточуючих структур, через що зменшується можливість формування надійного біліодигестивного співустя [59].

Хірургічна тактика при пошкодженні жовчної протоки і їх ускладненнях мають принципові розбіжності в різній літературі. Вони стосуються методик, техніки, оптимальних термінів, доступів, виду, обсягу операції, місця і ролі мініінвазивних втручань. При цьому застосовують ендоскопічні, черезшкірні, відновлювальні та реконструктивні втручання, резекцію і трансплантацію печінки в залежності від типу пошкодження та наявності ускладнень (холангіт, внутрішньочеревне скупчення жовчі і жовчний перитоніт, абсцес чи атрофія частки печінки, вторинний біліарний цироз і портальна гіпертензія [142].

Предметом дискусії є вибір оптимального методу відновлення пошкодження жовчних проток при холецистектомії залежно від терміну його

виявлення [81,115]. До теперішнього часу не припиняється дискусія серед хірургів щодо вибору оптимального способу корекції в разі інтраопераційного виявлення пошкодження жовчної протоки. При перетині або висіченні сегменту жовчної протоки, діагностованому в ході операції, можливі три варіанти дій: зовнішнє дренування жовчних шляхів, формування біліобіліарного анастомозу або виконання реконструктивної операції. Вирішення цього питання залежить від стану хворого, діаметру і довжини проксимального сегмента протоки, величини діастазу між її сегментами, а також професійних навичок хірурга. До теперішнього часу не визначені можливості одномоментного виконання радикальних операцій при виявленні пошкодження в післяопераційному періоді в залежності від термінів діагностики і характеру ускладнення. Не встановлені критерії для вибору оптимального способу хірургічної корекції відносно термінів діагностики ушкодження [54].

Таким чином, безперечним є необхідність розробки ефективних способів своєчасної діагностики та оптимальних способів хірургічної корекції ушкоджень жовчних проток при лапароскопічній холецистектомії.

Зв'язок роботи з науковими програмами, планами, темами. Дисертаційна робота виконана відповідно до плану науково–дослідних робіт ДУ «Національний інститут хірургії та трансплантології імені О. О. Шалімова» НАМН України і є фрагментом комплексної теми "Вивчення механізмів пошкоджень жовчних проток і процесів їх регенерації при лапароскопічній холецистектомії з метою розробки методів профілактики і лікування" (номер державної реєстрації0111U001047).

Мета дослідження. Метою дослідження є поліпшення результатів лікування хворих з пошкодженнями жовчних проток під час лапароскопічної холецистектомії шляхом розробки способів їх ранньої діагностики та патогенетично обґрунтованих методів хірургічної корекції.

Основні завдання дослідження.

1. Вивчити та оцінити інформативність методів інтраопераційної та післяопераційної діагностики пошкодження жовчних проток при виконанні лапароскопічної холецистектомії.

2. Шляхом ретроспективного дослідження оцінити результати оперативних втручань при пошкодженні жовчних проток в залежності від строків їх діагностики та характеру ускладнення.

3. На основі бактеріологічного дослідження встановити оптимальні терміни виконання радикальних втручань при пошкодженні жовчних проток при лапароскопічній холецистектомії.

4. Визначити оптимальні способи корекції пошкоджень жовчних проток в залежності від виду травми та строків її виявлення на підставі аналізу безпосередніх і віддалених результатів.

5. Розробити діагностичний та лікувальний алгоритм у хворих з пошкодженням жовчних проток при лапароскопічній холецистектомії.

Об'єкт дослідження – пошкодження жовчної протоки.

Предмет дослідження – хірургічне лікування хворих з пошкодженнями жовчних проток при лапароскопічній холецистектомії.

Методи дослідження – ультразвукове, ендоскопічна ретроградна і черезшкірна, інтраопераційна холангіографія, фістулохолангіографія, магніторезонансна холангіографія (для уточнення характеру і локалізації пошкодження протоки), спіральна комп’ютерна томографія, лабораторні (для оцінки тяжкості стану) і мікробіологічні дослідження (для діагностики гнійного холангіту), статистичні методи (при аналізі результатів дослідження).

Наукова новизна отриманих результатів. Розроблено діагностичний алгоритм, який включає переважне використання неінвазивних методів, який дає можливість в короткі строки встановити діагноз пошкодження та його характеристики та розробити правильну тактику лікування.

У роботі доведено, що терміни діагностики та хірургічної корекції пошкоджень жовчних проток, що виникли під час холецистектомії, суттєво впливають на найближчі та віддалені результати.

Шляхом комплексного дослідження встановлено особливості перебігу запального процесу в жовчних протоках та підпечінковому просторі та визначені оптимальні терміни і способи радикальних оперативних втручань при різних видах пошкоджень жовчних проток.

Практичне значення отриманих результатів. У роботі розроблено диференційований підхід до вибору методу лікування пошкоджень жовчних проток та їх ускладнень в залежності від терміну їх виявлення з застосуванням мініінвазивних втручань. Розроблено діагностичний алгоритм, в якому перевагу віддано неінвазивним методам дослідження, а саме магніторезонансній холангіографії. Його застосування дозволяє підвищити точність діагностики та уникнути тяжких ускладнень, характерних для прямих рентгеноконтрастних досліджень. Представлені практичні рекомендації з хірургічної тактики в різні терміни діагностики пошкоджень жовчних шляхів в залежності від рівня кваліфікації клініки.

Результати роботи впроваджено в лікувальний процес відділу лапароскопічної хірургії та холелітіазу ДУ «Національний інститут хірургії та трансплантології імені О.О. Шалімова» НАМН України.

Основні положення дисертації використовуються в лекційних курсах на кафедрі хірургії та трансплантології Національної медичної академії післядипломної освіти імені П.Л. Шупика МОЗ України, а також на курсах тематичного удосконалення в ІХТ НАМН України.

Особистий внесок здобувача. Автором самостійно визначено напрямок, мета і завдання роботи. Здобувачем самостійно обрано методи дослідження, вивчено й теоретично узагальнено результати проведених досліджень, обґрунтовано висновки і практичні рекомендації. За участю дисертанта оперовані ряд хворих, що склали клінічний матеріал дисертації. Віддалені результати лікування хворих вивчено автором самостійно.

Статистичний аналіз різних клінічних параметрів з використанням комп'ютерних прикладних програм проведено особисто дисертантом.

Апробація результатів дослідження. Основні матеріали і положення дисертаційної роботи викладено та обговорено на:X конгресі Асоціації хірургів ’’NicolaeAnestiadi’’ республіки Молдова (Кишинів, 2007);XV міжнародній конференції хірургів–гепатологів Росії та країн СНД (Казань, 2008); XXII з'їзді хірургів України (Вінниця, 2010); засіданні товариства хірургів Києва та Київської області (Київ, 2011).

Публікації. За темою дисертації опубліковано 10 наукових праць, в тому числі 5 – у вигляді статей у фахових журналах, рекомендованих ДАК МОН України, 4 – у вигляді тез доповідей у матеріалах вітчизняних і закордонних з'їздів та конференцій.Отримано 1 патент України на корисну модель.

Структура та обсяг дисертації. Дисертаційна робота складається зі вступу, шести розділів, висновків, а також списку використаних джерел. Робота викладена на 148сторінках друкованого тексту, містить 17 таблиць, 22 рисунки. Список використаних джерел літератури містить 176 найменувань, з яких 40 – кирилицею, 136 – латиною.

РОЗДІЛ 1
СУЧАСНІ МЕТОДИ ДІАГНОСТИКИ ТА ЛІКУВАННЯ ПОШКОДЖЕНЬ ЖОВЧНИХ ПРОТОК ПРИ ХОЛЕЦИСТЕКТОМІЇ (ОГЛЯД ЛІТЕРАТУРИ)

З моменту виконання першої лапароскопічної холецистектомії E. Mühe (Німеччина) у 1985 році, а потім P. Mouret (Франція) у 1987 році безпрецедентно швидке та широке впровадження цієї нової технології призвело до того, що лапароскопічна холецистектомія стала методом вибору у лікуванні хворих з жовчнокам'яною хворобою та іншими доброякісними захворюваннями жовчного міхура.

Впровадження хірургічного метода лікування жовчнокам'яної хвороби принесло пов'язану із ним неминучу низку ускладнень, включаючи випадкове пошкодження жовчної протоки. Ненавмисне пошкодження жовчної протоки є одним із найбільш драматичних ускладнень холецистектомії, корекція якого надзвичайно складна, а прогноз часто несприятливий. Некориговані або неадекватно кориговані пошкодження жовчних проток призводять до розвитку стриктур, хронічного холангіту, біліарного цирозу печінки, портальної гіпертензії та, у кінцевому результаті, необхідності трансплантації печінки для врятування життя хворого. Печінкова недостатність, сепсис або прогресуючий біліарний цироз і портальна гіпертензія є найбільш частими причинами смерті хворих [162].

Пошкодження жовчної протоки при холецистектомії несе не тільки велику загрозу здоров'ю пацієнта, але й призводить до значних економічних витрат. Витрати на корекцію пошкодження у 4,5–26 разів перевищують вартість неускладненої холецистектомії [111, 162].

Ця проблема не втратила своєї актуальності і до теперішнього часу у зв'язку з тим, що частота пошкоджень при відкритій холецистектомії залишається на високому рівні – 0,1–0,8% [16, 19,54, 61,64,135, 164].

Впровадження лапароскопічної методики холецистектомії знову привернуло увагу до ятрогенних пошкоджень протоків у зв'язку із зареєстрованим значним збільшенням у 2–5 разів (0,3–2%) їх частоти у порівняні з відкритою технікою операції [19,46,50,51, 53–55,57,58,61,85, 95,121, 154, 171].

Частота великих пошкоджень жовчних протоків при лапароскопічній холецистектомії складає від 0,25 до 0,74%, малих – від 0,28 до 1,7% [58].

Також змінився характер пошкоджень. Поряд з чисто механічними з'явилися пошкодження, зв'язані з дією електроенергії. Особливістю є те, що для лапароскопічної методики холецистектомії більш властиве повне пересічення протоки у порівнянні з відкритою [46].

Недивлячись на значний прогрес у цій області протягом останніх десятиліть зберігаються високі показники ускладнень (10–47%) та летальність (4,5–28,2%), а також незадовільних віддалених результатів (10–38%) [13,17,18,20,36,84,111, 120, 137, 142,147,172], і це свідчить про те, що проблема, в цілому, далека від свого вирішення.

Метою хірургічного лікування є запобігання найближчих та віддалених наслідків цих травм (обтураційна жовтяниця, жовчна нориця, внутрішньочеревне скупчення рідини, перитоніт або абсцес, стриктури проток, холангіт, цироз печінки). Принципово оперативні втручання, які застосовують при корекції пошкоджень та стриктур жовчних протоків, розділяють на відновні та реконструктивні [36]. До відновних відносяться операції, спрямовані на створення природного шляху жовчовідтоку з печінки у дванадцятипалу кишку з використанням сфінктерного апарату дистального відділу загальної жовчної протоки. До них відносяться пластичні операції із заміщення дефекту протоки при його крайових пошкодженнях, а також формування біліобіліарного анастомозу при циркулярних пошкодженнях. Реконструктивні втручання включають різні види біліодигестивних анастомозів з різними відділами шлунково–кишкового тракту з використанням способів тимчасового або каркасного дренування.

Протягом останніх десятиліть отримали розвиток мініінвазивні методи корекції пошкоджень та стриктур жовчних проток, здатні конкурувати з традиційними хірургічними методиками. До них відносяться ендоскопічне або черезшкірне черезпечінкове стентування та балонна дилатація жовчних протоків [4,57,164], а також методи корекції з лапароскопічного доступу [22]. Проте, як і інші методи, вони потребують визначення їх значення в лікуванні хворих цієї категорії у зв'язку з відсутністю достатньої кількості клінічних спостережень і аналізу віддалених результатів.

Одним з визначальних моментів у тактиці лікування пошкоджень проток має час їх виявлення: у процесі оперативного втручання, у ранньому або пізньому післяопераційному періоді [37].

А. В. Упырев (2000) розрізняє чотири етапи діагностики: I етап – інтраопераційна діагностика; II етап – рання післяопераційна діагностика (протягом 24 год після операції); III етап – пізня післяопераційна діагностика (період 2–7 днів після операції); IV етап – діагностика у віддаленому післяопераційному періоді (1–8 міс) [26].

G.M. Gazzaniga та співавтори (2001) виділяють негайну (під час первинної операції), ранню (протягом декількох днів після первинної операції) та пізню (6 діб потому і більше) хірургічну корекцію.

Як окремі автори так і багатоцентрові дослідження вказують про те, що раннє розпізнавання пошкодження та адекватне відновлення жовчовідтоку досвідченими хірургами сприяє зменшенню кількості післяопераційних ускладнень, летальності та незадовільних віддалених наслідків[7, 71]. Результати деяких досліджень вказують, що своєчасне виконання конверсії та відновлення жовчовідтоку за участю досвідченого хірурга асоціюється із зменшенням кількості ускладнень, більш короткими строками лікування і більш низькою його вартістю [96]. Витрати на лікування у цьому випадку зменшуються на 43–83%, а кількість ліжко–днів більше, ніж на 76% [162]. Відстрочка з встановленням діагнозу призводить до збільшення вартості лікування [157]. За даними Vande Sande S. та співавторів(2003) пошкодження

жовчної протоки при лапароскопічній холецистектомії, виявлене та кориговане під час операції, збільшує загальну вартість лікування у 4 рази, а у випадках відстроченої діагностики – у 9 разів. Корекція інтраопераційно виявлених пошкоджень супроводжується меншою летальністю, частотою ранніх післяопераційних біліарних ускладнень та пізніх стриктур, кількістю повторних хірургічних втручань у ранньому післяопераційному періоді, ніж у випадках відстроченої їх діагностики уже при розвитку ускладнень (відповідно 7, 24, 14і 29% проти 18, 50, 23 і 47%) [84]. Відстрочка у встановленні діагнозу призводить до розвитку ускладнень, які у 62% випадків значно обтяжують стан хворого та ускладнюють корекцію [71]. Ймовірність розвитку стриктур у хворих після корекції пошкоджень жовчних протоків у проміжному періоді (72 год–6 тиж) була суттєво вища, ніж у хворих, яким операції виконані негайно (0–72 год) або в пізньому післяопераційному періоді (6 тиж і більше) p=0,03). За іншими даними при порівнянні частоти післяопераційних ускладнень (стриктури, рецидивний холангіт, необхідність мініінвазивних втручань та повторної реконструкції) і смертності при операціях в ранні (менше 2 тиж) і пізні (більше 12 тиж) строки не було встановлено відмінності в результатах, але при умові, що корекція виконувалась фахівцями [80]. A. Iannelli та співавтори(2013) прийшли до висновку, що строки проведення хірургічної корекції пошкодження жовчних проток, що виникли під час холецистектомії, суттєво впливають на частоту повторних процедур і відтермінована корекція є кращим варіантом [144]. За їх даними повторні процедури були потрібні у 56,7% хворих після негайної корекції, у 40,7% – після корекції в ранні терміни після пошкодження ($p < 0,05$) і у 6,8% – в пізні терміни ($p < 0,001$).

Крім цього, і вибір оптимального метода відновлення пошкодження жовчних протоків при холецистектомії в залежності від строку його виявлення є предметом дискусії [81,115].

Частота інтраопераційного розпізнавання пошкодження протоку в ході лапароскопічної холецистектомії частіше складає 10–39% [2,55,69,85,92,

94,130,157], хоча зустрічаються й більш високі показники – 46–80,6% (54, 57, 58,93, 95,122].

У більшості випадків відновлення жовчовідтоку виконують після конверсії на лапаротомний доступ. За даними L. B. Krahenbühl та співавторів (2001) при інтраопераційній діагностиці пошкодження операції завершені лапароскопічно лише у 21% хворих (виконували шов протоки та Т–подібний дренаж), а у 79% спостережень корекцію виконували із лапаротомного доступу (в 34% випадків – звичайний шов протоки, в 66% – гепатикоєюностомія за Ру)[92].

Тактика лікування у значному ступені залежить від виду пошкодження. Проблема пошкодження додаткових жовчних протоків вирішується легко у випадку своєчасного їх виявлення. Жовчовиділення в ложі жовчного міхура, виявлене у ході лапароскопічної холецистектомії, можна усунути прошиванням, перев’язкою або кліпуванням додаткових дрібних проток. Післяопераційне витікання жовчі з додаткових жовчних проток після лапароскопічної холецистектомії відмічено в 1% пацієнтів; ще у 2,7% хворих завдяки ретельній ревізії вони були своєчасно виявлені та кліповані [60]. Проток діаметром менше 3 мм, що дренує тільки один сегмент печінки (повинно бути доведено холангіографією), може бути просто перев’язаний. У випадку пересічення додаткової протоки діаметром 4 мм і більше, що, як правило, дренують декілька сегментів печінки, необхідно формувати біліодигестивне співустя [41]. Жовчовитікання з культі міхурової протоки усувають його рекліпуванням або лігуванням.

При інтраопераційному виявленні у ході холецистектомії часткового пошкодження магістральної протоки, оптимальним виходом із ситуації вважають ушивання дефекту в поперечному напрямку вузловими швами за допомогою атравматичної голки і монофіламентної нитки, що розсмоктується 4/0–6/0 (PDS) на Т–подібному дренажі, довгий кінець якого виводять через окремий отвір в стінці жовчної протоки поза зоною пошкодження [12, 27,37]. На думку А.С. Ермолова та співавторів [8], G.M.

Gazzaniga та співавторів(2001), такий підхід можна застосовувати тільки у тих випадках, коли пошкодження не перевищує 1/3 окружності протоки і локалізується не вище 2 см від розвилки. С. Н. Богданов та співавтори(2008) вважають, що шов протоки на Т–подібному дренажі може застосовуватись тільки при крайових пошкодженнях гепатикохоледоха не більше 7 мм та не перевищують 50% його діаметру [35]. З іншого боку, встановлення у жовчній протоці Т–подібного дренажу сприяє більш високій частоті розвитку стриктур, ніж у випадках відмови від нього (25% проти 11%) [73, 132].

У випадках виявлення пристінкового поранення або оклюзії жовчної протоки кліпсою у ході лапароскопічної холецистектомії з успіхом застосовують лапароскопічну техніку [22,95, 108]. З лапароскопічного доступу можливо не тільки усунути дефект протоки прошиванням, але й сформувати гепатикоєюноанастомоз [95].

При виявленні у ході операції пересічення або висічення частини жовчної протоки можливі три варіанти дій:

1) зовнішнє дренування жовчних проток;

2) формування біліобіліарного анастомозу;

3) виконання реконструктивної операції.

Хірургу, який оперує, в таких ситуаціях необхідно вирішити дилему: намагатися відновити жовчовідток одним з відомих способів або завершити операцію зовнішнім дренуванням жовчних протоків і спрямувати хворого для подальшого лікування у спеціалізований центр.

Деякі автори у таких випадках віддають перевагу відновним операціям, так як вони технічно легші у виконанні, супроводжуються меншою летальністю і створюють ілюзію відновлення анатомо–фізіологічної цілісності гепатобіліарної системи. Очевидно, що саме ці обставини зумовлюють факт, що у 59% випадків інтраопераційного розпізнавання пошкоджень жовчних протоків при лапароскопічній холецистектомії застосовувалося первинне відновлення протоки анастомозом кінець в кінець з зовнішнім дренуванням або без нього [57]. Проте, ця тенденція більшою

мірою характерна для районних лікарень. У структурі оперативних втручань спеціалізованих центрів до формування біліобіліарного анастомозу вдаються лише у 2–20% [163]. У міру накопичення досвіду такий спосіб відновлення жовчовідтоку піддався критичній переоцінці. Протягом останніх десятиліть з'явились публікації, які свідчать про те, що відновлення пересіченої протоки формуванням анастомозу по типу кінець в кінець асоціюється з високою частотою (40–100%) подальшого формування стриктури, що вимагає виконання повторних оперативних втручань [5,23,31, 118,135]. За даними T. Böttger, T. Junginger (1991) протягом 10–літнього періоду спостереження 58% хворих після біліобіліарного анастомозування потребували повторних операцій [49]. У 75% хворих відмічено розвиток стриктур в терміни до 48 міс після первинного відновлення протоки анастомозом кінець в кінець [63, 71,102]. Майже в 50% випадків прямий циркулярний анастомоз навіть при первинній операції призводить до розвитку стенозу або стриктури, а в 70% випадків виникає холангіолітіаз, таобтураційна жовтяниця, що вимагає виконання повторного втручання [6]

Негайне відновлення протоки шляхом формування біліобіліарного анастомозу асоціюється з високою частотою (88%) недостатності співустя або розвитком стриктури [63, 102]. А у разі відстроченої на декілька днів корекції супроводжується 100% недостатністю [71].

Повне пересічення протоки майже завжди супроводжується втратою її сегменту внаслідок пересічення або розчавлювання кліпсами, а це обмежує можливість формування надійного анастомозу без натягу. Мобілізація дванадцятипалої кишки за способом Кохера не завжди дозволяє сформувати вільний від натяжіння анастомоз кінець в кінець [41]. При цьому протока, як правило, невеликого калібру, що передбачає формування свідомо вузького співустя, схильного до стенозування. Рубцюванню також сприяє деваскуляризація протоки та її термічний опік.

Висока частота розвитку стриктури після первинного відновлення пересіченої протоки анастомозом кінець в кінець змусила багатьох авторів

переглянути відношення до такого способу корекції. Багато авторів вважають взагалі недоцільним формування біліобіліарного анастомозу у випадках пошкоджень жовчних проток [63,118,119].J.R. Siewert та співавтори (1994), обмежують показанням для формування біліобіліарного анастомозу лише випадками “чистого” пересічення протоки, тобто без дефекту або з незначним дефектом, що при травмах у ході лапароскопічної холецистектомії спостерігається вкрай рідко [164].

З іншого боку, на думку деяких авторів [85], у світі сучасних досягнень мініінвазивних технологій, відновлювальна операція є оптимальним методом внутрішнього дренування з обґрунтованим шансом на одужання.

Так, P. R. de Reuver і співавтори (2007) рекомендують застосовувати анастомозування протоки за типом кінець в кінець у випадках інтраопераційного виявлення травми жовчної протоки без значної втрати тканини. При цьому вважають, що віддалені результати операції можна поліпшити застосуванням мініінвазивних методик [152]. Як доказ автори приводять свій клінічний матеріал – 56 хворих з пошкодженням жовчної протоки після формування біліобіліарного анастомозу за період з 1991 по 2005 рр. У 77% з них застосовано ендоскопічне або черезшкірне черезпечінкове стентування (один летальний випадок). У 66% пацієнтів лікування було успішним з позитивними віддаленими результатами у терміни спостереження в середньому 7 років. У 32% хворих виконані реконструктивні втручання (гепатикоєюностомія).

Таким чином, за даними авторів у 66% пацієнтів ускладнення і стриктури після формування біліобіліарного анастомозу можуть бути успішно вилікувані за допомогою ендобіліарних втручань з ендоскопічного або черезшкірного доступів, а в інших – шляхом виконання реконструктивних втручань з хорошими результатами.

За даними B. Jabłońska і співавторів (2009) віддалені результати в групах хворих з пошкодженнями жовчних протоків, яким в якості коригуючих операцій були виконані гепатикоєюностомія (49) і

біліобіліарний анастомоз (45), були практично однакові (рецидиви стриктур 5,3 і 9,6% відповідно) при більшій кількості ранніх післяопераційних ускладнень у першій групі (24,5 і 6,7% відповідно). Деякі автори вважають допустимим формування біліобіліарного анастомозу у випадках раннього виявлення пошкоджень як “терапії першої лінії” [134].

В даний час більшість повних пошкоджень і стриктур жовчних проток (41,8–98%) усувають хірургічним методом, шляхом виконання реконструктивних операцій – формуванням різного вигляду жовчно–кишкових анастомозів [12,36, 51,54, 57,92,122,134, 139,145, 163].

Ряд авторів віддає перевагу формуванню анастомозу між проксимальною куксою жовчної протоки та дванадцятипалою кишкою (гепатико– або холедоходуоденостомія), вважаючи його більш фізіологічним, простим і малотравматичним способом відновлення жовчовідтоку[36,40,109]. Питома вага цього роду втручань серед всіх, що виконуються з приводу пошкоджень і стриктур жовчних протоків, становить 6,7–60,3% [36,40, 137]. Однак гепатикодуоденостомії властиві серйозні недоліки (постійний рефлюкс–холангіт, схильність до стенозування), що може сприяти виникненню гнійного холангіту та абсцесів печінки. Гепатикодуоденостомія, як правило, супроводжується висхідним холангітом і стенозом співустя [8]. Рецидивуючий холангіт і стеноз анастомозу після гепатикодуоденостомії є причинами повторних операцій в 5–30% хворих, а за деякими даними навіть в 90,1% [137]. У ряду хворих прогресування хронічного холангіогепатиту спостерігається навіть при відсутності стенозу гепатикодуоденоанастомоза [156].

Тому, ряд авторів є противниками формування гепатикодуоденоанастомозу при повних пошкодженнях жовчних протоків [130].

Основним методом оперативної корекції повних пошкоджень жовчних протоків на теперішній час вважають формування гепатикоєюноанастомоза [15,48,54, 61,85,96,134,136,139,155]. Вільний від натягу (tension–free),

адекватної ширини, створений шляхом ретельної адаптації слизових сегменту непошкодженої жовчної протоки та кишки, виключеної за способом Ру, анастомоз дає найкращі шанси для досягнення позитивного результату корекції [41,73,97, 142].

Гепатикоєюностомія як метод корекції пошкоджень і стриктур жовчних протоків використовується у 43,5–95% спостережень [36,107,122,136,151,176]. При формуванні гепатикоєюноанастомозу хороші і задовільні результати вдається отримати у 78–95% хворих з повними пошкодженнями жовчної протоки [13,15, 38,47,54,91,107,110, 121,132,136,159, 161,170].

При формуванні гепатикоєюноанастомозу хворі з низькими і середніми пошкодженнями мають кращий прогноз, ніж з високими. Відсутність безперервності між правим і лівим печінковими протоками вважається одним з головних чинників, що визначають віддалений результат хірургічної корекції. При пошкодженнях IV типу у зв'язку з вихідним невеликим діаметром дольових або секторальних проток результати операції можуть бути гіршими. F. M. Frattaroli і співавтори (1996) при формуванні гепатикоєюноанастомозу з приводу низьких і середніх біліарних стриктур отримали 82,6% хороших результатів, в той же час при високих стриктурах цей показник склав лише 70%[52]. Аналогічні результати наводять J. E. M. Da Cunnha і співавтори (1998), де для вказаних груп хворих ці показники складають відповідно 96,4 і 76,9% [159].

Слід мати на увазі, що хороші найближчі результати далеко не завжди гарантують такі ж результати у віддалені терміни. За даними C. S. Huang і співавторів(2003) протягом першого року результати реконструктивних операцій були задовільними у 92% хворих, а у віддалені строки спостереження (від 2 до 10 років, в середньому 4,5 років) цей показник знизився до 68% [106]. У 32% хворих в середньому протягом 3,3 років розвилися стриктури жовчовивідних анастомозів, що вказує на виконання повторної реконструктивної операції або ендобіліарного стентування.

Характерно, що підвищення концентрації лужної фосфатази у сироватці крові через 6 міс після операції корелює з високим ризиком незадовільного результату (p = 0,01) і може бути прогностичним чинником розвитку стриктури. За деякими даними частота розвитку стриктур після гепатикоєюностомії з приводу пошкоджень жовчних проток при холецистектомії впродовж трирічного періоду спостереження склало 51,7% [105].

Дискусійним є питання доцільності застосування різних видів дренування при формуванні біліодигестивних анастомозів, показання для їх застосування чітко не сформульовані. Деякі автори використовують гепатикоєюностомію з вимкненою по Ру петлею тонкої кишки і черезпечінковим дренуванням у 76% випадків пошкоджень жовчних проток [2]. Ряд авторів застосовують транскишкове зовнішнє дренування анастомозів лише при формуванні анастомозів з приводу високих пошкоджень, вилучаючи дренажі через 3–6 тиж [135]. M.A. Mercado і співавторирекомендують використання черезанастомозногостентування у випадках виявлення ішемізованих або рубцевих змін стінок протоків діаметром менше 4 мм[174]. Тимчасове дренування анастомозу застосовують у випадках нерозширених жовчних проток і наявності до операції дренажу, встановленого з черезшкірного доступу [85]. Для тимчасового дренування анастомозів з метою їх декомпресії і рентгенологічного контролю використовують дренування за Voelcker або за допомогою Т–подібного дренажа [91, 135]. Короткочасне дренування (1–2 міс) зазвичай застосовують у випадках доброї адаптації слизових оболонок протоки та кишки, а при неможливості її досягнення – тривале (1,5–2 роки) черезпечінкове дренування співустя [5,11].

Пропонується класифікувати трубки, що залишаються у просвіті анастомозу, в залежності від переслідуваної мети: на довгий час (більше 3 міс) – “стент анастомозу”, для тимчасової біліарної декомпресії і виконання післяопераційної холангіографії – “біліарний дренаж” [97].

Прибічники застосування тривалого каркасного дренування біліодигестивних анастомозів [12, 18,24,33,38,39, 40] віддають перевагу способам черезпечінкового дренування за методами Goetze–Saypol–Kurian, Smith, Praderi.

При здійсненні черезпечінкового дренування жовчовивідних анастомозів рекомендують використовувати кількість трубок, відповідну до кількості включених в анастомоз протоків [5]. Оптимальні терміни здійснення черезпечінкового дренування дотепер не визначені. Вони коливаються в широких межах: до 6 тиж [164], від 3 до 9 міс [131], 1,5–2 роки [33], 2–2,5 роки [24]. Деякі автори строки їх утримання ставлять в пряму залежність від рівня стриктури і кількості перенесених операцій [2].

Специфічні для цього способу дренування недоліки та ускладнення (травма паренхіми печінки протягом значного часу, підтікання жовчі повз дренажну трубку з утворенням підпечінкового чи піддіафрагмального абсцесів, пошкодження судин з подальшою гемобілією, синдрому недренованої долі печінки, незручності для хворого) значно знижують цінність методики. У найближчому і віддаленому післяопераційному періодах ускладнення, пов’язані з застосуванням чрезпечінкових дренажів при створенні біліодигестивних анастомозів, спостерігалися у 29,2% хворих [5]. Летальність після оперативних втручань з використанням змінних черезпечінкових дренажів внаслідок розвитку інфекції або кровотечі склала 9% [5].

Спосіб формування анастомозу між лівою печінковою протокою і тонкою кишкою при стриктурах із збереженням розвилки жовчних протоків вперше розробив C. Couinaud в 1954 р., а на практиці застосував J. Hepp в 1956 р. [74, 86]. Доцільність включення в жовчовивідний анастомоз лівої печінкової протоки зумовлена тим, що вона, як правило, широка, доступна внаслідок позапечінкового розташування, має горизонтальний хід, рідко пошкоджується і має добре кровопостачання [86,166]. Виконання операції включає зведення ворітної пластинки та її розсічення, виділення лівої

печінкової протоки, її поздовжньому розрізі та формування гепатикоєюноанастомозу за типом бік в бік з петлею тонкої кишки, вимкненою за Ру. При цьому ширина анастомозу може складати від 1 до 5 см [45, 91,159]. Ряд авторів вважає спосіб Hepp–Couinaud операцією вибору при корекції проксимальних біліарних стриктур зі збереженою развилкою проток [47, 98,159,165]. Проте, у випадках пошкодження жовчних проток при лапароскопічній холецистектомії біліодигестивне співустя на рівні дольових печінкових протоків доводиться формувати частіше, ніж загальної печінкової протоки – 51,9% проти 37% [147].

Терміни післяопераційної діагностики пошкодження жовчної протоки широкі і знаходяться в інтервалі від однієї доби до декількох місяців. Результати національного дослідження свідчать про те, що відстрочення в діагнозі варіює в інтервалі від 1 до 246 діб [62]. У 25% хворих з пошкодженням діагностують у межах одного тижня, в 40% – протягом місяця і приблизно у 20% – по закінченню одного року після утворення стриктур [132]. За іншими даними, 50,5% пошкоджень розпізнають в ранньому післяопераційному періоді (в межах 3 міс після пошкодження), 20,5% – через 3 міс [69]. За деякими даними середній інтервал між операцією та виявленням пошкодження становить 7 днів [85]. Деяке зменшення латентного інтервалу часу (між розвитком симптомів і діагнозом) до 3,5 діб автори пов'язують з тим, що хірурги стали більш насторожені у відношенні пошкоджень жовчних протоків при лапароскопічній холецистектомії, ніж у попередні роки. За даними інших авторів середній інтервал часу від моменту пошкодження до госпіталізації в спеціалізований центр становив 3 тиж, а 58% хворих були переведені в межах 1 міс [163]. За даними A. Nordin і співавторів(2002) пошкодження були діагностовані в середньому в триденний термін після операції (в інтервалі від 0 до 25 діб), а середній проміжок часу до госпіталізації в спеціалізований центр склав 79 днів (в інтервалі від 0 до 2270 діб) [133].

Оптимальні терміни для реконструктивної операції не встановлені, питання залишається спірним. Хоча безумовно, що результати операцій в значній мірі залежать від інтервалу часу, минулого з моменту пошкодження. При аналізі причини ускладнень і незадовільних результатів оперативних втручань з приводу ятрогенних пошкоджень і стриктур жовчних протоків встановлено, що більшість з них зумовлена або неправильно вибраним терміном, або невірно обраним методом корекції [17,138]. K. Kramereta1 [1999] вважає, що успішна одномоментна корекція ускладнень при лапароскопічній холецистектомії може бути виконана навіть через декілька днів після первинної операції, проте, чим менший проміжок часу між моментом пошкодження і операцією, тим кращий може бути її результат. A.F. Roy та співавтори(1993) повідомляють про успішні реконструктивні втручання, виконані протягом 24 год з моменту пошкодження, за умови термінового переведення хворих в спеціалізований центр [63]. B. N. J. Thomson та співавтори[81] встановили, що результати ранньої (в межах 2 тиж) і відстроченої (у інтервалі від 2 тиж до 6 міс) корекції в принципі аналогічні (89,4%), але, на їх думку, при відсутності сепсису або поширеного перитоніту більш оптимальним є відновлення протягом першого тижня. На думку ряду авторів, результати операцій в ранні терміни (3–4 тиж) значно кращі, ніж виконаних в пізні терміни (2,5–3,5 міс) після ліквідації жовчного перитоніту або обтураційної жовтяниці [39]. Тривале існування некоригованих пошкоджень призводить до неминучих змін у різних органах. За даними біопсії відмічено істотне пошкодження печінки у 5 (31,3%) з 16 пацієнтів у випадках їх відстроченої госпіталізації в межах 12 міс [107]. На думку G.M. Gazzaniga та співавторів (2001), раннє відновлення жовчовідтоку дозволяє мінімізувати пошкодження печінки, зупинити подальше рубцювання в стінці жовчної протоки і отримати, таким чином, позитивні результати у 90,7% хворих.

З іншого боку існує точка зору, що хірургічне втручання, виконане протягом перших трьох тижнів після пошкодження асоціюється з більшим

ризиком недостатності біліодигестивного анастомозу [150]. За даними Y. Goykhman та співавторів (2008) раннє відновлення (інтраопераційно або в найближчі 72 год) і недостатній досвід хірурга були основними чинниками, що негативно впливали на результат оперативної корекції [105]. У дослідженні R. M. Walsh та співавторів[115]з 84 хворих 44 (52%) були оперовані в інтервалі 7 діб після лапароскопічної холецистектомії, інші – в середньому через 79 діб. Стриктури розвинулися у 9 (11%) пацієнтів в середній термін 13 міс. після відновлення, причому частіше у хворих, що були прооперовані в перші 7 діб (19% проти 8%; p=0,053). При загальному рівні позитивних результатів у оперованих 84% пацієнтів, серед хворих, що піддалися пізній реконструкції (в інтервалі 6–8 тиж), цей показник склав 94% [85]. Для вивчення впливу інтервалу часу на результат корекціїхворих P. I. de Reuver та співавтори(2007) розділили на 3 категорії: A – гостре (термінове – в межах 6 тиж після пошкодження), B – відстрочене (не раніше 6 тиж) і C – пізнє відновлення (більше 6 тиж після попередніх спроб корекції) [152]. Госпітальної летальності не було. Післяопераційні ускладнення спостерігали у 19,2% хворих: у групі A – у 33,3%, в групі B – у 15,6% і в групі C – у 22,5% (p=0,22). Післяопераційні стриктури спостерігалися істотно частіше у хворих, яких оперували в гострій фазі (p <0,01) і повторно госпіталізованих хворих (p <0,03). Мультиваріантний аналіз виявив 3 незалежних чинника негативного результату: протяжність пошкодження біліарного дерева, повторна госпіталізація і відновлення в гострій фазі. На думку R. K. Gupta та співавторів [54], оптимальний час для повторної операції повинен відповідати таким критеріям: по–перше, необхідне розширення проксимальної кукси жовчної протоки більше 5 мм в діаметрі, по–друге, відсутня інфекція в зоні операції. Після операції дренування жовчних проток, гепатикоєюностомію, слід виконувати через 3 міс і пізніше.

Однак, за даними L. Stewart, L. W. Way [167] найбільш важливими чинниками, що визначали успіх реконструкції, були:

1) повна ліквідація внутрішньочеревної інфекції (адекватне дренування

жовчних протоків і санація рідинних скупчень);

2) вичерпна характеристика травми за допомогою холангіографії;

3) правильна хірургічна техніка та участь досвідченого хірурга.

Час корекції не був фактором, що впливав на результат. На думку N. O. Machado (2011) факторами, які впливають на довгостроковий результат після гепатикоєюностомії, є наявність активного перитоніту на час реконструкції, поєднання пошкоджень жовчної протоки і судин, рівень пошкодження (на рівні або вище біфуркації жовчних проток) і кількість попередніх операцій [127]. Також виключно важливе значення має кваліфікація хірурга, який виконує операцію: показник успіху становить більше 90%, якщо відновлення жовчовідтоку проводиться фахівцем в гепатобіліарної хірургії і 35% у випадках, коли це робить загальний хірург. За даними аналізу G. Sarno та співавторів(2012) поєднані травми жовчних проток та судин, а також пошкодження проток, пов'язані з розвитком сепсису є незалежними факторами ризику невдачі лікування: ставлення ризиків – 7,79 (95% довірчий інтервал 2,80 – 21,70; p <0,001) і 4,82 (1,69–13,68; p=0,003), відповідно [75]. Наявність післяопераційного зовнішнього підтікання жовчі після формування гепатикоєюноанастомозу вважають вагомим чинником отримання поганого результату [120].

Проте, питання остаточно не вирішене. До теперішнього часу немає перспективних контрольованих рандомізованих досліджень, які доводять переваги раннього відновлення жовчовідтоку в порівнянні з пізнім. J.E.M. Da Cunnha та співавтори [1998] не відзначили істотного впливу інтервалу часу з моменту пошкодження до реконструкції на віддалений результат хірургічної корекції [159]. На думку B. Pottakkat та співавторів(2007), віддалені результати операції не залежать від того, чи виконують її з приводу первинного пошкодження, чи рецидивної стриктури [155]. A. Csendeset та співавтори[102] не схильні обмежуватися часовими рамками, вважаючи, що кращим терміном для лікування пошкодження жовчної протоки є час його розпізнавання. На думку J. K. Sicklick та співавторів(2005), час операції з

моменту пошкодження (рання, відстрочена), наявність симптомів і попередні спроби відновлення не мають істотного впливу на частоту післяопераційних ускладнень і тривалість післяопераційної госпіталізації [163]. M. A. Mercado вважає, що час операції слід вибирати індивідуально[130].

Тактика хірургічного лікування хворих з пошкодженнями жовчних проток, діагностованими в післяопераційному періоді, визначається відповідно до різних протоколів і включає використання мініінвазивних ендоскопічних і черезшкірних черезпечінкових, відновних і реконструктивних хірургічних втручань, а також резекцію і навіть трансплантацію печінки [104]. Але чіткі рекомендації до застосування того чи іншого метода корекції в залежності від типу, рівня і протяжності пошкодження, часу встановлення діагнозу, загального стану пацієнта, результатів лабораторних та інструментальних методів обстеження відсутні. До цього часу чітко не визначені критерії для вибору способу хірургічної корекції, тому при однакових, в принципі, типах пошкоджень застосовують різні методики відновних і реконструктивних операцій, і їх використання більшою мірою залежить від схильності хірурга і ступеня його володіння методикою.

Симптоми пошкоджень зазвичай неспецифічні, а саме, невизначеність симптомів може бути вірогідною причиною відстроченого встановлення діагнозу, а результатом – системна запальна відповідь з подальшим розвитком поліорганної недостатності на ґрунті жовчного перитоніту. Клінічними проявами пошкоджень жовчних протоків у ранньому післяопераційному періоді може бути обтураційна жовтяниця, зовнішнє і внутрішньочеревне жовчовитікання, холангіогенний сепсис. Часто спостерігається поєднання ускладнень. При рутинному виконанні страхувального дренування при лапароскопічній холецистектомії частота зовнішнього жовчовитікання становить 1,7% [82].

Обстеження зазвичай починають з ультразвукового дослідження і визначення біохімічних тестів функції печінки. За допомогою

ультразвукового дослідження можливо виявити скупчення рідини і розширення жовчних проток. Проте, відсутність такого розширення ще не виключає наявність пошкодження. Після холецистектомії рідинні скупчення у ложі жовчного міхура виявляють у 10–14% спостережень. Хоча в післяопераційному періоді після лапароскопічної холецистектомії збільшення концентрації аланінамінотрансферази зустрічається у 34% пацієнтів, підйом рівня білірубіну та лужної фосфатази відзначають лише у 9 і 4% відповідно. Підвищення вмісту цих ензимів після 24–48 год вимагає ретельного обстеження пацієнта [73]. Виявлення скупчення рідини в навколопечінковому просторі, зазвичай для багатьох хірургів, є показанням до експлоративної лапаротомії без подальшого обстеження. Це може призвести до збільшення тяжкості пошкодження і значного негативного впливу на результат. При відстроченому встановленні діагнозу до лапаротомії схиляються найчастіше у 90,7% випадків [93]. Близько 30% хворих направляють у спеціалізований центр після однієї або декількох діагностичних, в більшості випадків, безкорисних лапаротомій. Тому пацієнтів з діагностованими в післяопераційному періоді пошкодженнями, за винятком випадків розлитого жовчного перитоніту, не слід оперувати до повного з'ясування його характеру [85].

Зовнішнє жовчовитікання після холецистектомії також не завжди є показанням до екстреної лапаротомії [124]. Ґрунтуючись на тривалості і часі виникнення T. Kimura та співавтори(2005) виділили 4 типи жовчовитікання: 1 – субклінічний тип, коли жовчовитікання припиняється спонтанно протягом трьох діб після операції; 2 – мале жовчовитікання, продовжується більше 3 діб і вимагає виконання ендоскопічного втручання (назобіліарне дренування); 3 – велике жовчовитікання, що продовжується більше 3 діб і вимагає оперативної корекції; 4 – відстрочене жовчовитікання, що починається через декілька днів після лапароскопічної холецистектомії [82]. Кожен тип вимагає проведення відповідних лікувальних заходів.

Тому наступним кроком у встановленні діагнозу має бути ендоскопічна ретроградна або магніторезонансна холангіографія з метою візуалізації біліарного тракту для уточнення характеру і рівня пошкодження. Якщо за даними ендоскопічної ретроградної холангіографії визначається лише дистальний відділ жовчної протоки, а виконання магніторезонансної холангіографії за будь–яких причин неможливе, для ідентифікації проксимальних відділів біліарного дерева вдаються до черезшкірної черезпечінкової холангіографії. За наявності дренажу жовчних проток доцільне виконання фістулохолангіографії. S.C. Schmidt та співавтори(2005) акцентують увагу на проблемі, яка часто залишається поза увагою хірургів, а саме, поєднаних пошкодженнях магістральних жовчних проток і гілок печінкової артерії [112]. Поєднані пошкодження діагностують у 19–32% спостережень [73, 76,112]. У таких випадках поряд з корекцією жовчовідтоку необхідне і відновлення артеріального кровопостачання печінки.

У випадках малих і часткових пошкоджень оптимальним визначається використання мініінвазивних методів, що включають черезшкірне дренування внутрішньочеревних абсцесів чи скупчень жовчі під контролем ультразвукового дослідження або комп'ютерної томографії, ендоскопічне стентування або назобіліарне дренування жовчних проток, черезшкірне черезпечінкове стентування жовчних проток [4,22,111,116, 140,169]. Показанням до їх застосування мають місце у 20–25% хворих з пошкодженнями жовчних проток [126, 148]. Майже 25% випадків жовчовитікання з кукси міхурової протоки після холецистектомії пов'язані із залишеними в жовчній протоці конкрементів, що вимагає їх екстракції. При правильно вибраній тактиці за допомогою мініінвазивних методик вдається вилікувати від 58,8 до 100% хворих з пошкодженнями і стриктурами жовчних протоків [73,111,116,140,146]. Однак зі збільшенням строку спостереження показники погіршуються: кількість задовільних результатів за три роки зменшилася з 84 до 76% [171]. А за даними R.M. Walsh та співавторів[139] в більшості (59%) випадків після раніше виконаних

невдалих спроб відновлення жовчовідтоку, не дивлячись на успішне застосування різних мініінвазивних методик, виникла необхідність повторної хірургічної реконструкції.

В даний час методи інтервенційної радіології розглядаються не лише з точки зору можливості повного вилікування хворого з пошкодженнями жовчної протоки, але і як допоміжні заходи перед застосуванням хірургічного втручання для ліквідації скупчень жовчі, сепсису або жовтяниці [71,140]. На думку А. Е. Борисова та співавторів [9], A. Manouras та співавторів(2009), попереднє дренування жовчних проток є кінцевим методом діагностики пошкодження, забезпечує біліарну декомпресію і проведення внутрішньопротокової санації, а наявність черезпечінкового катетера у воротах печінки полегшує пошук жовчних проток в умовах рубцевого або запального процесу [128].

Проте, можливості мініінвазивних методик не завжди використовують достатньою мірою. За даними угорського національного дослідження їх застосували лише у 2,8% хворих з пошкодженнями жовчних проток при лапароскопічній холецистектомії [62]. Це, окрім інших причин, пов'язано з пізньою діагностикою пошкоджень, коли внаслідок розвитку серйозних ускладнень (розлитий перитоніт та ін.) використання мініінвазивних методик стає недоцільним.

У зв'язку з цим у третини хворих з малими пошкодженнями доводиться застосовувати втручання з лапаротомного доступу.

Також недостатньо вивчені можливості корекції пошкоджень з лапароскопічного доступу. Цьому питанню присвячені лише окремі публікації. На думку J.S. Azagraetal (2001), окрім повноцінної ревізії і санації черевної порожнини, при релапароскопії може бути виконано рекліпування кукси міхурової протоки, додаткова коагуляція ложа жовчного міхура, усунення невеликого дефекту жовчних проток і їх зовнішнє дренування. E. Cremaetal (2002) повідомив про успішне формування

гепатикоєюноанастомозу лапароскопічним способом при ятрогенному пошкоджені загальної жовчної протоки.

Показаннями для хірургічної корекції вважають випадки повного пересічення протоки, значні латеральні пошкодження, невдачі первинної реконструкції і ендоскопічного лікування, також дифузний жовчний перитоніт [121, 126, 135].

Більшість спеціалістів вважають, що лікування хворих з пошкодженнями жовчних проток має здійснюватися у спеціалізованих центрах, що мають в своєму розпорядженні необхідне устаткування і фахівців, що володіють досвідом реконструктивних втручань на жовчних протоках [66, 67,70, 139,161]. Це стосується всіх хворих з повними пошкодженнями жовчних проток, а особливо справедливо у відношенні випадків комбінованих пошкоджень проток і судин. Хоча відновити кровоток в печінці можливо лише за умови раннього виявлення пошкоджень судин [76,112, 129]. У пізні терміни діагностики комбінованих пошкоджень, як правило, виконують різні за об'ємом резекції печінки у зв'язку з некрозом або атрофією долі [153]. Показаннями до анатомічної резекції печінки можуть бути високі пошкодження правої або лівої печінкової протоки з абсцедуванням відповідної долі печінки [19, 2159,114]. У ряді випадків для врятування життя хворого потрібна трансплантація печінки [104, 114,133,161]. Резекції або трансплантації печінки потребують 13,6% хворих з великими пошкодженнями жовчних проток [114].

Проте, одномоментна корекція пошкоджень можлива далеко не завжди. До моменту виявлення пошкодження у хворого можлива наявність серйозних ускладнень, на тлі яких виконання радикальної операції може бути пов'язане з високим ризиком. Хірургічна реконструкція в “пізній” гострій післяопераційній фазі (часто у хворих з жовчним перитонітом, наявністю виражених локальних запальних змін в зоні печінково–дванадцятипалої зв'язки) супроводжується підвищеним ризиком розвитку післяопераційних ускладнень, таких як часткова або повна неспроможність анастомозу,

печінкова недостатність, стеноз анастомозу у віддаленому періоді [85]. Розвиток жовчного перитоніту або сепсису вказує на необхідність негайного виконання зовнішнього дренування жовчних проток, санації черевної порожнини хірургічним способом або шляхом використання мініінвазивних втручань [97]. T. N. Robinson та співавтори(2001) вважають, що дренування жовчних проток бажано здійснювати за допомогою ендоскопічної техніки або із черезшкірного черезпечінкового доступу, і самі у 98% випадків до операції проводять черезшкірне черезпечінкове дренування жовчних протоків [136]. Обидві методики комбінують з дренуванням скупчень жовчі під контролем ультразвукового дослідження або комп'ютерної томографії [85]. Таким чином, досягають контрольованого зовнішнього дренування, переводячигостре пошкодження у стадію формування стриктури. Радикальну корекцію жовчовідтоку відкладають до стабілізації стану хворого.

Також розумно відкласти відновлення за відсутності умов для успішного створення анастомозу (руйнування розвилки, комбінована травма протоків і судин, наявність протяжного діатермічного пошкодження, гнійні запалення у зоні операції), закінчивши операцію зовнішнім дренуванням жовчних протоків [73].

Слід відмовитися від експлорації протоки при складній анатомії, оскільки це може привести до втрати здорової тканини і підвищення проксимального рівня пошкодження, кліпування правої печінкової артерії і, таким чином, справитинегативний вплив на результат хірургічної реконструкції [85]. Тому за відсутності належного досвіду слід встановити дренажні трубки у зоні воріт печінки, не дренуючи самі протоки, і направити пацієнта у спеціалізований центр [5,89, 142]. Консервативне ведення зовнішньої жовчної нориці протягом деякого проміжку часу дозволить оцінити кінцеву точку демаркації пошкодження, досягти дилатації протоків, а також визначити необхідність супутньої резекції печінки.

Математично доведено, що окрім наявності комбінованих пошкоджень жовчних протоків та судин (p=0,029) і високих пошкоджень на рівні або

вище розвилки жовчних проток, прогноз реконструктивних операцій істотно погіршує їх виконання на тлі перитоніту (p=0,002) [112, 121]. За даними статистичного аналізу лише два з дванадцяти чинників мали істотний вплив на результат операції, а саме, відновлення хірургом, який допустив пошкодження (p=0,02) та виражене запалення у зоні операції (p=0,04) [106].

Негативний вплив на віддалені результати мають такі чинники, як попередні інвазивні втручання і пізнє направлення у спеціалізований центр [173].

Оптимальні терміни оперативного відновлення пошкоджень жовчних протоків не визначені, хоча чинник часу вважається одним з тих, що визначають результати лікування.

G. Branum та співавтори(1993), будучи прибічниками активної хірургічної тактики, при встановленні діагнозу пошкодження жовчної протоки відразу ж застосовували черезшкірне черезпечінкове ендобіліарне стентування і черезшкірне дренування внутрішньочеревних скупчень жовчі. Радикальну операцію (гепатикоєюностомію) робили через декілька днів стабілізації стану хворих. На думку А. А. Третьякова та співавторів(1998), ранні операції доцільніші, оскільки тривале існування зовнішньої жовчної нориці при можливо неадекватній декомпресії біліарної системи створює умови для інфікування внутрішньопечінкових жовчних протоків, розвитку гнійного холангіту і абсцедування печінки [33]. Тривале утримання підпечінкових дренажів може призводити до утворення кишкової нориці [130].

З іншого боку існують заперечення проти операцій по відновленню жовчовідтоку у ранні строки.

H. Bismuth і P.E. Majno допускають виконання ранньої реконструкції у випадках, коли пацієнта переводять в спеціалізовану клініку в день пошкодження, а також у хворих з оклюзією проксимальних відділів жовчного дерева при виникненні обтураційної жовтяниці і достатньому розширенні проток в умовах мінімального локального запалення та

відсутності жовчовитікання[47]. У випадках запізнілої діагностики, лікувальні заходи повинні бути спрямовані на ліквідацію присутніх ускладнень (жовчний перитоніт, зовнішня жовчна нориця або обтураційна жовтяниця), переважно за допомогою мініінвазивних втручань. На думку S.A. Ahrendt, H.A. Pitt [41], E. de Santibanes та співавторів [104], R. B. Colovic [72], у тих випадках, коли за допомогою мініінвазивних методик вдається ліквідувати сепсис і перевести перебіг захворювання у контрольований процес, квапитися з радикальним хірургічним втручанням не слід. Його доцільно виконувати після стабілізації стану пацієнта і ліквідації гострого запалення в підпечінковому просторі внаслідок жовчовитікання та перенесеної операційної травми (через 6–8 тиж). M.M. Murr та співавтори [110] вважають, що в таких випадках операція може бути виконана в інтервалі 2–3 тиж з моменту пошкодження. На думку ряда авторів [18, 47,73], оптимальним терміном для проведення радикальної операції у хворих із зовнішньою жовчною норицею є 2–3 міс. Саме такий інтервал необхідний для ліквідації гострих запальних змін у підпечінковому просторі,досягнення деякого розширення жовчних проток (до 10 мм), а також завершення процесу формування стриктури і точного визначення її справжнього рівня. На думку W. A. Lorenz та співавторів(1998) реконструктивну операцію слід виконувати або в перші 10 діб, або через 3 міс після пошкодження [126]. У хворих із зовнішнім жовчовитіканням M.M. Murr та співавтори [110] рекомендують відкласти операцію на термін 3–6 міс.

Резюме

Впровадження лапароскопічної методики холецистектомії спричинило істотне збільшення (у 2–5 разів) частоти і тяжкості травм жовчних проток. Не дивлячись на значний прогрес в їх лікуванні зберігаються високі показники ускладнень (10–47%) і летальності (5–28,2%), а також незадовільних віддалених результатів (10–38%), і це свідчить про те, що проблема в цілому далека від свого вирішення. До теперішнього часу не встановлені критерії

для вибору оптимального строку радикальної оперативної корекції та його методу. Існує потреба в розробці нових підходів до вибору способу лікування пошкоджень жовчних проток в різні строки їх діагностики.

РОЗДІЛ 2
МАТЕРІАЛИ І МЕТОДИ ДОСЛІДЖЕННЯ

2.1. Загальна характеристика хворих

Дослідження базується на аналізі результатів лікування 98 хворих з ятрогенними пошкодженнями жовчних протоків в ході лапароскопічної холецистектомії, що оперувались у Національному інституті хірургії і трансплантології імені О.О. Шалімова НАМН України за період з червня 2000 по грудень 2014 р. Дану вибірку склали пацієнти, у яких діагноз пошкодження протоки був встановлений в терміни від 0 до 30 діб після операції.

Вказану групу хворих склали 20 чоловіків і 78 жінок (у співвідношенні 1:3,9) у віці від 21 до 75 років, що структурно відповідає більшій поширеності жовчнокам'яної хвороби у осіб жіночої статі (табл. 2.1).

Таблиця 2.1

Розподіл хворих по статі та віку

Стать	Вік, років						Разом
	20–29	30–39	40–49	50–59	60–69	70 і старше	
Чоловіки	2	4	5	5	3	1	20
Жінки	8	19	21	14	13	3	78

Пошкодження жовчних проток частіше спостерігалися у хворих у віці від 30 до 60 років (69,4%), тобто в період найбільш активної і плідної діяльності людини, і це свідчить про високу соціально–економічну сутність проблеми.

Під пошкодженням жовчної протоки розуміємо інтраопераційну травму його стінки різної етіології у ході операції з порушенням або без порушення її цілісності на будь–якому рівні біліарного дерева з розвитком характерної клінічної симптоматики і наслідків. Згідно розробленої

Класифікація пошкоджень жовчних шляхів при лапароскопічній та відкритій холецистектомії

класифікації (рис. 2.1) всі пошкодження розділяємо на “великі” і “малі”. До “великих” пошкоджень відносимо будь–яке пошкодження магістральних жовчних проток, а до “малих” (*А*) – пошкодження додаткових жовчних ходів в ложе жовчного міхура (проток Люшка), неспроможність кукси міхурової протоки. Серед великих, які можуть поєднуватися з пошкодженням магістральних судин (1) або без них (0), виділяємо часткові (С) (краєві пошкодження, електроопік, парціальне лігування або кліпування) і повні (В) циркулярні пошкодження (пересічення, висічення сегменту протоки, лігування або кліпування). При характеристиці повних пошкоджень використовували класифікацію стриктур жовчних проток за H. Bismuth (1982).

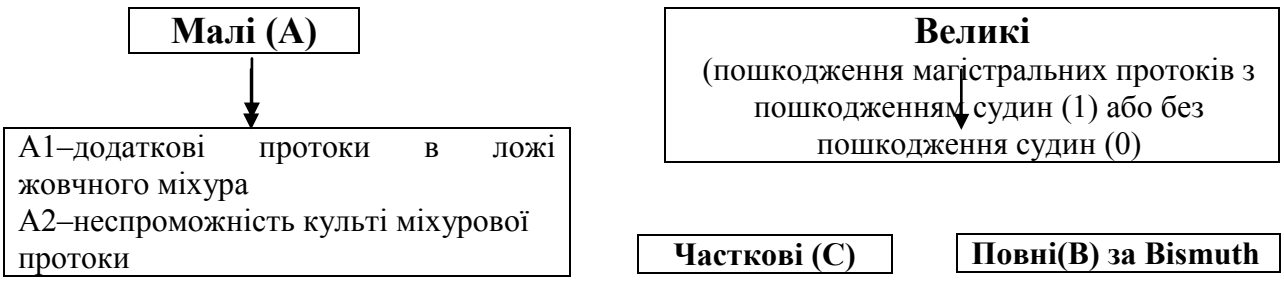

I тип – низький, збережено більше 2 см ЗПП
II тип – середній, збережено менше 2см ЗПП
III тип – високий, розвилка збережена
IV тип – високий, розвилка зруйнована
V тип – права додаткова печінкова протока (один або у поєднанні з ЗПП)

Рис. 2.1. Класифікація пошкоджень жовчних протоків при холецистектомії, розроблена у клініці.

У 14 хворих пошкодження відмічені у ході лапароскопічної холецистектомії в клініці, 4 хворих оперовані нами в хірургічних стаціонарах міста по лінії санітарної авіації. Інші 80 хворих направлені в Інститут з різних лікувальних установ України.

Частота інтраопераційного виявлення пошкоджень жовчних проток в даній вибірці хворих склала 29 (29,6%) хворих. У 69 (70,4%) хворих пошкодження діагностовані в післяопераційному періоді у строки від 1 до 30 діб.

Аналіз видів та механізмів пошкоджень проводили шляхом особистої бесіди з оперуючим хірургом, вивчення протоколу хірургічного втручання, відеозаписів операції, результатів рентгеноконтрастного дослідження, а також даних інтраопераційної ревізії під час їх хірургічної корекції.

В ході лапароскопічної холецистектомії відмічені механічні, термічні, а також поєднані пошкодження жовчних протоків (табл. 2.2). У більшості випадків (68–69,5%) відмічені повні пошкодження з дефектом протоки.

Таблиця 2.2

Види пошкоджень жовчних проток при лапароскопічній холецистектомії

Опис	Кількістьхворих	
	абс.	%
Резекція протоки з кліпуванням проксимальної кукси протоки	42	42,9
Резекція протоки з кліпуванням і електроопікомпроксимальної кукси протоки	24	24,5
Пересічення жовчної протоки	9	9,2

Електроопікстінки жовчної протоки з перфорацією	3	3,1
Кліпування жовчної протоки	4	4,1
Пошкодження правої додаткової протоки	1	1,0
Неспроможність кукси міхурової протоки	8	8,1
Відрив кукси міхурової протоки	2	2,0
Крайове пошкодження загальної жовчної протоки	2	2,0
Пошкодження додаткових жовчних проток (Люшка)	3	3,1
Разом …	98	100

Таким чином, при лапароскопічній холецистектомії спостерігали 85 великих і 13 малих пошкоджень жовчних проток. Серед великих відмічено 9 часткових і 76 повних пошкоджень. У трьох з цих хворих діагностовано комбіновані пошкодження жовчних проток та судин. Розподіл повних пошкоджень залежно від рівня представлено у табл. 2.3.

Таблиця 2.3

Розподіл пошкоджень проток в залежності від їх рівня

Тип	Опис	Кількість хворих	
		абс.	%
I	Низький (більше 2 см загальної печінкової протоки)	5	6,6
II	Середній (менше 2 см загальної печінкової протоки)	22	29,0
III	Високий (розвилка збережена)	33	43,4
IV	Високий (розвилка зруйнована)	15	19,7
V	Права додаткова протока (одна або в поєднанні з загальною печінковою протокою)	1	1,3
Разом ...		76	100

Високі пошкодження – тип III і IV, відмічені у 48 (63,1%) пацієнтів з повними пошкодженнями жовчних проток.За терміном виділяємо негайну (під час первинної операції), ранню (протягом 1–7 діб після холецистектомії), пізню (в терміни від 8до 30 діб) і відстрочену (1–3 міс після холецистектомії) хірургічну корекцію.В залежності від термінів діагностики пошкоджень хворих розподілили на 3 групи: I група – 29 (29,6%) пацієнтів – з інтраопераційно діагностованими пошкодженнями; II група – 35 (35,7%) – з пошкодженнями, діагностованими у ранньому післяопераційному періоді (у терміни від 1 до 7 діб); III група – 34 (34,7%) – з пошкодженнями,

діагностованими в пізньому післяопераційному періоді (у терміни від 8 до 30 діб) (порівняльна група). (табл. 2.4).

Таблиця 2.4

Розподіл хворих в залежності від строку встановлення діагнозу

Час встановлення діагнозу	Число спостережень	
	абс.	%
Під час операції	29	29,6
Від 1 до 7діб	35	35,7
Від 8 до 30 діб	34	34,7
Разом …	98	100

Клінічні прояви пошкодження жовчної протоки в післяопераційному періоді були зумовлені механізмами травми, наявністю тих або інших ускладнень, а також терміном, минулого з моменту пошкодження.

Найбільш частими симптомокомплексами у хворих були прогресуюча обтураційна жовтяниця 24 (31,6%) хворих і жовчний перитоніт 17 (22,4%) хворих (табл. 2.5).

Таблиця 2.5

Основні клінічні прояви пошкоджень жовчних проток

Клінічні симптоми	Кількість спостережень	
	абс.	%
Обтураційна жовтяниця	24	29,2
Жовчний перитоніт	17	20,7
Повна зовнішня жовчна нориця	9	11,0
Внутрішньочеревне скупчення жовчі	5	6,1
Неповна зовнішня жовчна нориця	4	4,9
Обтураційна жовтяниця і жовчний перитоніт	8	9,8
Хронічний холангіогепатит	6	7,3
Абсцес печінки	4	4,9
Гнійний холангіт	5	6,1
Разом …	82*	100

Примітка.*– у 17 хворих спостерігались поєднання двох і більше ускладнень.

Крім того, 3 хворих госпіталізовані з явищами печінкової недостатності, 3 – з множинними абсцесами печінки і холангіогенним сепсисом.

Тяжкість гострого холангіту класифікували відповідно до Токійської директиви 2006 р. на основі двохклінічних чинників – наявність органної дисфункції і відповіді на початок медикаментозного лікування: I ступінь – легкий, II ступінь – помірний і III ступінь – тяжкий[77].

Тактика лікування формувалася на основі індивідуального підходу з урахуванням тяжкості стану хворого, часу встановлення діагнозу, виду і рівня пошкодження, наявності ускладнень відповідно до доктрини клініки на період дослідження.

У хворих з пошкодженнями жовчних проток застосовували як методи хірургічної корекції, так і мініінвазивні втручання.

При характеристиці методів хірургічних втручань користувались такою термінологією. Під високою гепатикоєюностомією ми розуміємо такий анастомоз печінкової протоки з тонкою кишкою, коли виконують розріз передньої стінки проксимальної кукси печінкової протоки і формують співустя по його периметру. Висока бігепатикоєюностомія передбачає включення в анастомоз обох печінкових проток. При збереженій або сформованій розвилці формують одне співустя, при зруйнованій – окремі з кожною з проток, але при цьому попередньо розтинають в поздовжньому напрямку передню стінку обох печінкових проток.

Анастомоз кукси жовчної протоки з дванадцятипалою кишкою, зважаючи на неможливість диференціації відділів жовчної протоки у ході коригуючої операції, визначаємо як гепатикодуоденостомію. Під холангіоєюностомією маємо на увазі співустя секторальної або сегментарної жовчної протоки з тонкою кишкою.

Мініінвазивні втручання включали виконання ендоскопічної папілосфінктеротомії з видаленням конкрементів, ендобіліарне стентування з ендоскопічного або черезшкірного доступів, пункцію і дренування внутрішньочеревних абсцесів і скупчень жовчі під контролем ультразвукового дослідження, релапароскопію. Методи мініінвазивної хірургії використовували як альтернативу відкритим втручанням при корекції малих і часткових пошкоджень, і в якості допоміжних для ліквідації виникаючих в процесі оперативного лікування ускладнень або підготовці хворого до радикальної операції.

Результати оперативної корекції оцінювали по трибальній шкалі, що включає характеристику суб'єктивних (наявність болю, жовтяниці, холангіту) і об'єктивних (печінкові проби сироватки крові, результати інструментальних методів дослідження) критеріїв. Результат вважали хорошим при відсутності клінічних і лабораторних ознак непрохідності жовчних протоків; задовільним – за наявності рецидивуючого холангіту, що піддається консервативній терапії; незадовільним – при явних ознаках непрохідності жовчних протоків, що вимагає повторної операції, або у разі летального результату.

Математична обробка клінічних даних проведена з використанням параметрів варіаційної статистики – відносних величин (p), середніх величин (x), середніх помилок середніх і відносних величин (mp і mx), оцінки достовірності відмінностей (P). Статистична обробка результатів дослідження проводилася за допомогою пакету стандартних комп'ютерних програм Excel 7.

2.2. Методи діагностики і дослідження

Обстеження хворих з пошкодженнями жовчних протоків включало комплекс лабораторних і інструментальних методів дослідження.

Всім хворим при госпіталізації в стаціонар були виконані лабораторні дослідження, які включали в себе загальний аналіз крові (визначення концентрації гемоглобіну, кількості лейкоцитів, показник гематокриту,

підрахунок лейкоцитарної формули). Серед біохімічних показників сироватки крові визначали концентрацію загального білка (за біуретовою реакцією), рівень альбуміну (за реакцією з бромкрезоловим зеленим), загального та прямого білірубіну (за методом Ієндрашека–Гросс), сечовини (ферментативним кінетичним методом з уреазою та глутаматдегідрогеназою), креатиніну (кінетичним методом з пікриновою кислотою – модифікований метод Яффе без депротеінезації), активності амінотрансфераз АЛТ та АСТ (кінетичним методом), рівень глюкози (глюкозооксидантним методом), рівень Na^{+}, K^{+}, Ca^{++} сироватки крові. Всі дослідження виконані на напівавтоматичному аналізаторі. Одиниці виміру представлені в міжнародній системі СІ.

Інтраопераційну діагностику пошкодження жовчної протоки здійснювали на підставі клінічних ознак, таких як поява жовчі в операційному полі, потовщення передбачуваної міхурової протоки в процесі його виділення, поява додаткових трубчастих утворень в ході операції, просочування жовчі через ймовірну куксу жовчної протоки. Ці ознаки були приводом для ретельної ревізії жовчних проток з метою виключення або підтвердження наявності їх пошкодження. З цією метою виконували інтраопераційну холангіографію або конверсію з подальшою ревізією жовчних проток. Інтраопераційну холангіографію проводили за допомогою пересувної рентгенологічної установки “Арман–8” у 25 (25,5%) хворих з підозрою на наявність пошкодження жовчних проток та при виконанні реконструктивних втручань.

Ультразвукове дослідження печінки, жовчного міхура, поза– та внутрішньопечінкових проток, підшлункової залози використовували як скринінг–тест для діагностики жовчнокам'яної хвороби і оцінки стану жовчного міхура перед холецистектомією. Це дослідження дозволяло виявити наявність конкрементів в жовчному міхурі, визначити його розмір, стан стінки та її товщину, можливе розшарування і ділянки перфорації, а також визначити запальні інфільтрати,скупчення рідини та абсцеси у

підпечінковому просторі та черевній порожнині. У післяопераційному періоді метод застосовували для диференційної діагностики характеру жовтяниці, визначення рівня і причини оклюзії проток, виявлення додаткових утворень в печінці і навколо печінковому просторі (абсцесів, внутрішньочеревних скупчень жовчі та ін.). Ультразвукове дослідження використовували не лише для діагностики, але і для контролю за динамікою патологічних процесів. Дослідження проводили після підготовки хворих за загальноприйнятою схемою за допомогою двомірних сканерів “SSD–560” і “SSD–630” фірми “Aloca” (Японія). Динамічне ультразвукове дослідження органів черевної порожнини, використовували вусіх 98 пацієнтів.

Для вивчення стану протокової системи печінки використовували методи прямого рентгеноконтрастного дослідження – інтраопераційну холангіографію, фістулохолангіографію, ендоскопічну ретроградну і черезшкірну черезпечінкову холангіографію.

Фістулохолангіографія дозволяла отримати інформацію про стан жовчовивідних проток, встановити наявність перешкоди для відтоку жовчі, його характер і рівень. Фістулохолангіографію виконували під контролем електронно–оптичного перетворювача “Neo–diagnomax” (Угорщина), а також апарата BV–300 фірми “Philips” (Німеччина) з комп'ютерною обробкою рентгенівського зображення. Дослідження проводили з використанням водорозчинних контрастних препаратів (60% розчин верографіна, 76% розчин урографіна, 60% розчин білігноста) у суміші з фізіологічним розчином у співвідношенні 1:1. Вказані дослідження виконано у 57 (58,2%)хворих.

Ендоскопічну ретроградну панкреатохолангіографію виконували за допомогою фіброгастродуоденоскопів з бічною оптикою “IF–1T” і “IF–IT10” фірми “Olympus” (Японія) і електронно–оптичного перетворювача “Telemax” (Угорщина). Дослідження дозволяло отримати інформацію про причину і характер непрохідності, а у випадках неповного стенозу –його довжину і стан жовчовивідних проток, про максимальні зони ураження жовчних проток.

При повній оклюзії метод дозволяє визначити лише дистальний рівень пошкодження**.** Дослідження використали у 47 (47,9%)хворих.

У 17 (17,3%) хворих було проведено комбіноване дослідження – фістулохолангіографія у поєднанні з ендоскопічною ретроградною холангіографією, що поряд з можливістю більш повної характеристики характеру патології дозволяло встановити ступінь діастазу між кінцями проток і наявність особливостей пошкодження.

Черезшкірну черезпечінкову холангіографію проводили під контролем ультразвукового або рентгентелевізійного дослідження з використанням голки Chiba. Для черезшкірних діагностичних і лікувальних втручань на печінці застосовували голки різної конструкції завдовжки 15–25 см, калібром 23–18 G(Gauge), що відповідає 0,64–1,25 мм. Показаннями для їх виконання були випадки пошкодження жовчних протоків, що супроводжувались обтураційною жовтяницею, коли інші методи не дозволяли отримати достатню інформацію про характер патології. Дослідження дозволяло визначити проксимальний рівень пошкодження, архітектоніку вутрішньо– і позапечінкових жовчних протоків, варіанти формування розвилки дольових печінкових протоків. Черезшкірна чрезпечінкова холангіографія виконана у 10 (10,2%) хворих аналізованої групи.

Комп'ютерну томографію застосовували для діагностики вогнищевих пошкоджень печінки, а також внутрішньочеревних гнійників або скупчень жовчі. Дослідження виконане у 18 (18,4%) хворих. Дослідження проводили на комп'ютерному томографі третього покоління “SOMATOM–CR” фірми “Siemens” (Німеччина). Результати комп'ютерної томографії піддавалися якісному (локалізація, форма, контури, структура) і кількісному (денситометрична щільність) аналізу.

Протягом останніх двох років для діагностики пошкоджень жовчних проток і їх наслідків використовували спіральну комп'ютерну томографію. Дослідження проводили на апараті “Light Speed” фірми “General Electrik” (США) у 28 (28,6%) хворих в різні терміни післяопераційного періоду.

Перевагою методу є можливість реєстрації зображення у момент максимальної концентрації контрастної речовини в досліджуваних судинах. Спіральна комп'ютерна томографія перевершує традиційну по якості зображення і точності діагностики патології судин і жовчних проток, особливо у поєднанні з внутрішньовенним контрастуванням жовчних проток. Крім того, дослідження архітектоніки внутрішньопечінкових жовчних проток проводили і в умовах прямого їх контрастування.

У 34 (34,7%) пацієнтів з пошкодженнями жовчних проток та їх наслідками виконали магніторезонансну холангіопанкреатографію. Дослідження проводили за допомогою апарату “Hitachi” (Японія). При використанні магніторезонансної томографії з новими томографічними програмами вдається отримати чітке зображення печінкової паренхіми і внутрішньопечінкових жовчних проток без інвазивного втручання і введення контрастних речовин. Магніторезонансна холангіопанкреатографія, на відміну від ендоскопічної ретроградної, дозволяє візуалізувати жовчні протоки вище і нижче рівня обструкції, точно визначити рівень стриктури, її протяжність і причину.

Релапароскопію використовували як метод кінцевої верифікації пошкодження у випадках встановленого за допомогою ультразвукового дослідження наявності внутрішньочеревинного жовчовитікання. Релапароскопія дозволяла візуально визначити наявність жовчі в черевній порожнині, локалізацію та розповсюдженість. Ці дані дозволяли вибрати правильну хірургічну тактику, визначити оптимальний хірургічний доступ для повноцінної ревізії і адекватної санації черевної порожнини. До переваг релапароскопії слід віднести не лише точність діагностики, а й можливість корекції деяких видів пошкоджень жовчної протоки. Знижують цінність методу необхідність повторного наркозу і обмежені можливості при лікуванні повних пошкоджень жовчних проток. Для діагностики пошкоджень жовчних проток релапароскопія була використана у 16 (16,3%) хворих.

З метою диференціації мікрофлори проводили бактеріологічне та бактеріоскопічне обстеження жовчі або рідини черевної порожнини, яку отримували під час черезшкірних пункцій, інтраопераційно та в післяопераційному періоді. Обстеження включало виділення та ідентифікацію чистої культури, визначення кількісного показника збудника, визначення чутливості патогенної мікрофлори до антибіотиків. У особливо тяжких хворих з метою визначення генералізації процесу проводили бактеріологічне дослідження крові.

Готували дві порції одного матеріалу, при цьому першу порцію використовували для експрес–діагностики, іншу для класичного мікробіологічного дослідження. З метою адекватної оцінки ступенятяжкості мікробно–запального процесу ми проводили експрес–оцінку контамінації біоматеріалу. Кількість мікробних тіл в одиниці (мл) досліджуваного матеріалу визначали за допомогою методики фазово–контрастної мікроскопії. Обмеження методики є необхідність достатньо високої контамінації біоматеріалу – понад 10^4 мт/мл. Кількісну оцінку мікробних тіл в одиниці біоматеріалу проводили згідно спеціальної шкали. Для більш детального бактеріологічного аналізу використовували методику „стандартної платинової панелі”.

Після забору та приготування матеріалу стерильною петлею діаметром 3 мм матеріал наносили на тверде поживне середовище (агар), в один з секторів чашки Петрі, та з подальшим переносом матеріалу з сектора в сектор стерильною петлею. Чашку Петрі розміщували в термостаті при температурі 37°С протягом 18–24 год, після чого проводили підрахунок кількості мікробних колоній в різних її секторах. Оцінку отриманих результатів проводять згідно стандартної шкали.

З метою диференціації та ідентифікації збудників, визначення родової, видової та типової належності мікроорганізмів, а також визначення їх чутливості до антибіотиків використовували бактеріологічний аналізатор mini APY фірми Biomerieux (Франція).

Резюме

Групу для аналізу склали 98 хворих з різними за характером і локалізацією пошкодження жовчних протоків в ході лапароскопічної холецистектомії в різні терміни їх виявлення. Залежно від термінів діагностики пошкоджень хворих розділили на 3 групи: I група – 29 (29,6%) пацієнтів – з інтраопераційно діагностованими пошкодженнями; II група – 35 (35,7%) пацієнтів – з пошкодженнями, діагностованими в ранньому післяопераційному періоді (у строки від 1 до 7 діб); III група – 34 (34,7%) пацієнти – з пошкодженнями, діагностованими в пізньому післяопераційному періоді (у терміни від 8 до 30 діб) (порівняльна група).

Діагностика пошкоджень в післяопераційному періоді, окрім лабораторного і ультразвукового дослідження, включала використання магніторезонансної холангіопанкреатографії 34 (34,7%) пацієнтів,ендоскопічної ретроградної холангіографії 47 (47,9%) хворих, черезшкірної черезпечінкової холангіографії 10 (10,2%)хворих, фістулохолангіографії 57 (58,2%)хворих, а також їх комбінованого застосування 17 (17,3%)хворих. Математична обробка клінічних даних проведена з застосуванням параметрів варіаційної статистики.

РОЗДІЛ 3
ВИБІР МЕТОДІВ ЛІКУВАННЯ ХВОРИХ З ПОШКОДЖЕННЯМИ ЖОВЧНИХ ПРОТОК, ВИЯВЛЕНИХ В ХОДІ ЛАПАРОСКОПІЧНОЇ ХОЛЕЦИСТЕКТОМІЇ

Інтраопераційно пошкодження жовчних протоків були діагностовані у 29 (29,6%) пацієнтів– І група.У 8 пацієнтів пошкодження виникли у ході лапароскопічної холецистектомії у клініці, у решти хворих – в інших лікувальних установах.

Інтраопераційними ознаками, які вказували на можливість пошкодження жовчної протоки, були наступні: поява жовчі в операційному полі; потовщення ймовірної міхурової протоки в процесі операції; поява додаткових трубчастих структур у ході операції; просочування жовчі в операційному полі; необхідність використання більшої, ніж зазвичай кількості кліпс.

У 18 хворих пошкодження виявлено оперуючим хірургом, в інших випадках – запрошеним фахівцем. Інтраопераційну холангіографію виконували вибірково при складнощах в диференціації анатомічних структур. За допомогою інтраопераційної холангіографії діагноз підтверджений у 7 випадках.

Хірургічна тактика після встановлення діагнозу пошкодження була наступною. У 4 (13,8%) пацієнтів операції виконані з лапароскопічного доступу: у трьох випадках пошкодження кориговані, в одному – зовнішнє дренування жовчних проток. У 16 (55,2%) хворих після конверсії на відкриту операцію виконані відновні і реконструктивні операції, у 9 (31%) – операції завершені зовнішнім дренуванням жовчних проток (в 1 випадку – з лапароскопічного доступу) (табл. 3.1).

Таким чином, при повних пошкодженнях лише у 16 (65%) хворих зроблені спроби відновлення жовчовідтоку, у 10 (35%) – операції завершені зовнішнім дренуванням жовчних проток. П’ятеро хворих після зовнішнього

дренування проток були в терміновому порядку направлені в інститут та прооперовані протягом доби з моменту пошкодження, інші 5 – у плановому порядку через 1–1,5 міс.

Таблиця 3.1

Методи завершення операції при інтраопераційно діагностованих пошкодженнях жовчних проток

Характер оперативного втручання	Кількість пацієнтів	
	абс.	%
Лапароскопічний доступ		
шов протоки, зовнішнє дренування ЗПП*	1	3,5
зовнішнє дренування ЗПП	2	6,8
кліпування додаткової протоки	1	3,5
Конверсія на відкриту операцію		
біліобіліарний анастомоз	4	13,8
гепатикодуоденостомія	1	3,5
гепатикоєюностомія	5	17,2
висока гепатикоєюностомія	5	17,2
холангіоєюностомія	1	3,5
зовнішнє дренування ЗПП	9	31,0
Разом …	29	100

*Примітка.*ЗПП* –загальна печінкова протока.

У випадках крайового пошкодження загальної жовчної протоки, правої додаткової сегментарної протоки та відриву кукси міхурової протоки корекція виконана з лапароскопічного доступу. Про наявність пошкодження свідчило жовчовитікання. У двох випадках джерело жовчовитікання встановлено без труднощів, в одному було потрібно виконати інтраопераційну холангіографію. Ускладнень в найближчому післяопераційному періоді не було. Хворі виписані у задовільному стані на 6–ту і 8–му добу після операції. У разі повного пошкодження зовнішнє дренування загальної печінкової протоки виконано лапароскопічним

методом. Хвора оперована через 6 тиж (висока гепатикоєюностомія) з задовільним віддаленим результатом.

Таким чином, лише у 4 (13,8%) випадках пошкоджень операції завершені лапароскопічним методом. У всіх інших випадках виконана конверсія на лапаротомію.

У 4 хворих відновлення пересіченої жовчної протоки було виконане шляхом формування анастомозу за типом кінець у кінець, у 2 з них – з приводу пошкоджень, що виникли у ході лапароскопічної холецистектомії в клініці. Операцію виконано за такими показаннями: пересічення загальної жовчної протоки – 1, пересічення жовчної протоки з мобілізацією її проксимальної частини – 2, висічення частини протоки – 1. В 1 випадку пошкодження відповідало I типу за Bismuth, у 3 – II тип за Bismuth. Периферичний та центральний сегменти протоки зшивали однорядним вузловим швом атравматичною голкою з монофіламентною ниткою (пролен, PDS 5–0). Для зменшення натягу швів анастомозу дванадцятипалу кишку мобілізували за Кохером. Операцію завершували одним із способів зовнішнього дренування жовчних протоків (Т–подібний – у 3, нисхідний – в 1). Дренажі виводили через окремий отвір у стінці протоки нижче або вище анастомозу та утримували у просвіті протоки впродовж 3–6 міс. У найближчому післяопераційному періоді у 2 хворих відмічено жовчовитікання по страхувальному дренажу протягом 7 та 9 діб відповідно.

Віддалені результати такого способу відновлення жовчовідтоку виявились поганими. Розвиток стриктур жовчних проток у зоні анастомозу відмічено вусіх хворих в інтервалі від 6 міс до 4 років після операції, при цьому у 3 із них необхідність у виконанні повторних оперативних або мініінвазивних втручань виникла вже протягом двох років. Стенозування жовчної протоки у місці співустя відзначали вже у найближчих 3 міс післяопераційного періоду.

У подальшому на тлі прогресування стриктури розвинувся внутрішньопечінковий холелітіаз, а саме вклинення конкрементів у зоні неповного стенозу з розвитком клініки обтураційного холангіту (рис. 3.1).

Рис. 3.1. Ендоскопічна ретроградна холангіографія через 2 роки після формування біліобіліарного анастомозу. Рубцева стриктура у зоні анастомозу, внутрішньопечінковий холелітіаз.

За час спостереження, двом хворим виконали ендобіліарне стентування з ендоскопічного доступу та періодично (1 раз в 3–4 міс), проводили заміну стендів. Це не дозволило досягти стабільного довгострокового позитивного результату. Всі хворі в інтервалі 1–5 років були оперовані з приводу рубцевої стриктури жовчних проток і внутрішньопечінкового холелітіазу (висока гепатикоєюностомія). У 3 випадках досягнутий тривалий позитивний результат (терміни спостереження до 15 років). В одному випадку через 7 років з приводу рецидиву стриктури, ускладненої атрофією і абсцесом лівої долі печінки виконанорегепатикоєюностомію, лівобічну лобектомію. Стан пацієнтки в даний час задовільний.

Найбільш важливими причинами розвитку стриктур біліобіліарного анастомозу, на нашу думку, є:

1) неминучий натяг анастомозу внаслідок втрати тканини протоки;

2) формування завідомо вузького анастомозу у зв'язку з невеликим діаметром протоки;

3) ішемія сегментів протоки в зоні анастомозу внаслідок деваскуляризації і странгуляції швами;

4) стимулюючий вплив жовчі та інфекції на розвиток сполучної тканини у зоні співустя.

Дійсно, навіть у випадках пересічення виникає дефект протоки внаслідок накладення кліпс на проксимальний і дистальні сегменти протоки (рис. 3.2). Роздавлені кліпсами ділянки протоки не можна використовувати при формуванні анастомозу за неминучої рубцевої трансформації, тому їх необхідно висікти, що збільшує діастаз.

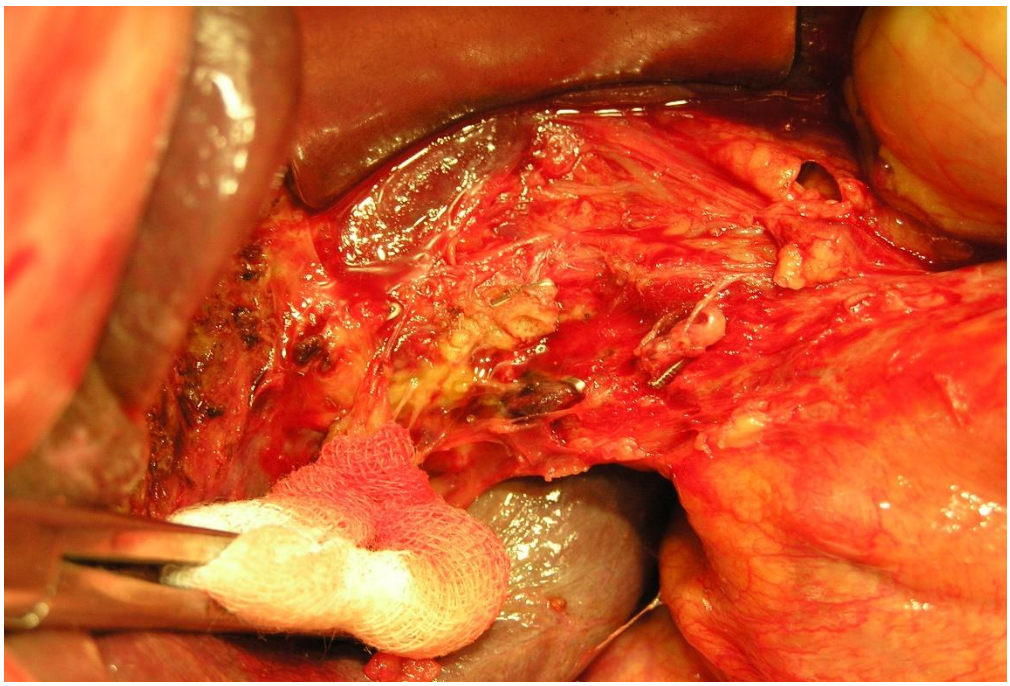

Рис. 3.2. Інтраопераційне фото. Класичне пошкодження протоки: кліповані проксимальний та дистальний сегменти протоки.

Гепатикодуоденостомія в якості методу оперативної корекції застосована в 1 хворого у випадку інтраопераційно виявленого повного пошкодження загальної жовчної протоки в районній лікарні. Не дивлячись на хороший безпосередній результат, через 8 міс після операції у хворого розвинулась клініка рецидивуючого холангіту, в зв’язку з чим він був направлений в клініку. При обстеженні виявлено значний рефлюкс контрастної речовини в жовчні протоки, включаючи внутрішньопечінкові протоки (рис. 3.3).

Рис. 3.3. Дуоденографія. Значний дуоденобіліарний рефлекс.

Хворий був вдруге оперований через 1,5 роки у зв'язку з рубцевим стенозом гепатикодуоденоанастомозу, абсцесом правої долі печінки. Після ліквідації абсцесу шляхом черезшкірного дренування співустя було роз’єднане та сформовано високий гепатикоєюноанастомоз з добрим віддаленим результатом протягом 5 років.

При інтраопераційному розпізнаванні травми протоки, гепатикоєюностомія за стандартною методикою була виконана у 5 хворих, з них у 4 – в лікарнях за місцем проживання, в 1 – в клініці. Техніка операції

складалася в наступному: проксимальну куксу печінкової протоки виділяли та мобілізували впродовж 0,5–1,0 см для досягнення хорошої адаптації слизових оболонок протоки і тонкої кишки. На протибрижовому краю вимкненої з травлення петлі тонкої кишки формували отвір відповідно до діаметру протоки. Формували гепатикоєюноанастомоз вузловими швами атравматичною голкою і монофіламентною ниткою (пролен, PDS 5–0). Співустя укріплювали декількома серо–серозними швами. Таким чином, ширина співустя відповідала діаметру протоки, що, в принципі, було аналогічно ситуації з формуванням біліобіліарного анастомозу.

Ознаки неспроможності анастомозу відмічено у 3 хворих. У 2 випадках жовчовитікання припинилося самостійно протягом 3–5 діб, в одному – внаслідок повної неспроможності гепатикоєюноанастомозу і розвитку перитоніту – виконана релапаротомія, зовнішнє дренування жовчних проток, санація і дренування черевної порожнини. Вказані ускладнення пов’язуємо з тим, що при виборі способу реконструкції не були враховані особливості травми, а саме, значна за відстанню деваскуляризація стінки протоки внаслідок її мобілізації та електроопік проксимальної кукси протоки призвели до того, що в результаті анастомоз був заздалегідь сформований з нежиттєздатною стінкою протоки.

При вивченні віддалених результатів встановлено, що у 4 хворих в строки від 6 міс до 5 років розвинулася стриктура гепатикоєюноанастомозу. У 2 хворих виконано бужування і дилатація анастомозу з подальшим стентуванням з черезшкірного черезпечінкового доступу, проте, це дало лише тимчасовий позитивний ефект. Після видалення стентів через 6 і 9 місяців знову з'явилися клінічні ознаки холангіту, а результати інструментальних методів дослідження підтвердили наявність стенозу гепатикоєюноанастомозу. Четверо хворих оперовані у строкии 2, 3 і 5 років після операції. Пацієнтка з неспроможністю гепатикоєюноанастомозу відмовилася від повторної операції. Через 13 міс у неї припинилося зовнішнє жовчовитікання в результаті утворення спонтанної внутрішньої

біліодигестивної нориці. У зв'язку з наявністю рецидивуючого холангіту пацієнтці неодноразово пропонували оперативне лікування, від якого вона відмовлялася. Через 4 роки пацієнтка дала згоду на операцію. Була виконана бігепатикоєюностомія з білатеральним каркасним через печінковим дренуванням по Goetze–Saypol–Kurian вже на тлі цирозу печінки, що сформувався. Через 3 роки 8 міс пацієнтка померла від печінкової недостатності.

У 5 випадках як метод корекції була застосована висока гепатикоєюностомія. Хірургічна техніка створення співустя полягала в наступному: основна відмінність від традиційної методики полягала у тому, що перед формуванням співустя виконують поздовжній розріз передньої стінки жовчної протоки (або проток) в залежності від рівня пошкодження. Завдяки цьому стає можливим створити анастомоз достатньої ширини з проксимальними відділами жовчних проток, які добре кровопостачаються. Деваскуляризовану ділянку протоки відсікають. Обов'язковим елементом операції є розсічення передньої стінки жовчної протоки впродовж 2 см і більше залежно від рівня пошкодження. При цьому притримуємося наступної схеми: при I типі пошкодження розріз проходить по передній стінці загальної жовчної протоки; при II типі пошкодження необхідний розтин загальної печінкової з преходом на ліву печінкову протоку. Зведення ворітної пластинки не завжди необхідне, але може поліпшити доступ; тип III пошкодження, при якому інтактна лише розвилка проток, вимагає зведення ворітної пластинки і розтину передньої стінки лівої печінкової протоки. Немає необхідності розкривати праву печінкову протоку, якщо сполучення міжпечінковими протоками широке; при IV типі пошкодження потрібне формування анастомозу (або двох) після розсічення передньої стінки обох печінкових проток (рис. 3.4).

Операцію виконували з використанням бінокулярного збільшення. Анастомоз між незміненими відділами жовчної протоки і тонкої кишки завдовжки не менше 2 см (від 2 до 4 см) формували однорядним вузловим

швом атравматичними голками і монофіламентною ниткою, що розсмоктується (PDS 5–0).

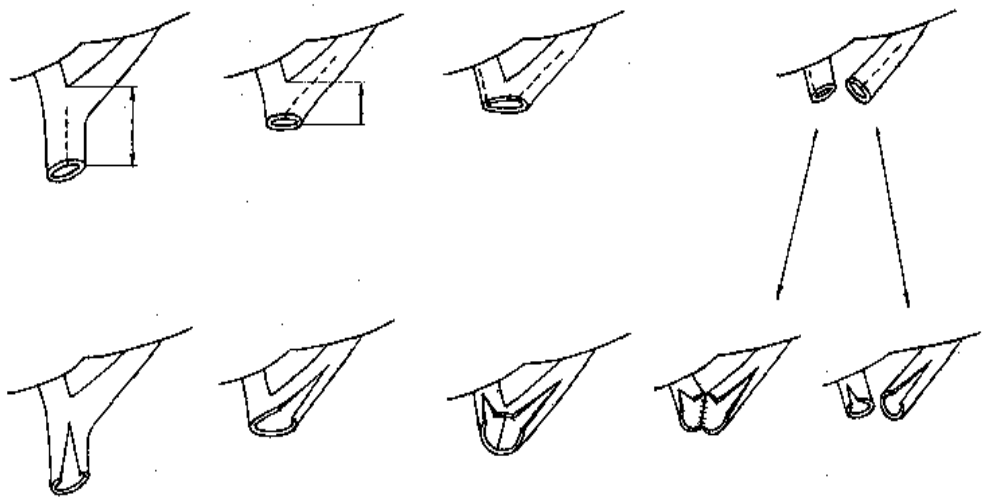

I II III IV

Рис. 3.4. Схема розтину жовчних проток при формуванні високого гепатикоєюноанастомозу в залежності від типу пошкодження.

Задній ряд швів зав'язували вузлами всередину, передній – вузлами назовні. Для анастомозу використовували петлю тонкої кишки завдовжки 70 см, вимкненою з пасажу за способом Ру. Зовнішнє декомпресивне дренування жовчних протоків не застосовували.

У післяопераційному періоді в одного хворого відмічено нагноєння післяопераційної рани, у решти хворих ускладнень не спостерігали. У 4 пацієнтів терміни спостереження від 4 до 14 років клінічні і інструментальні ознаки стриктур анастомозу відсутні. Працюють за фахом. Одна хвора 1–2 рази в рік відзначає короткочасне підвищення температури тіла до 37,5°С, яка супроводжується легкою лихоманкою, та проходить без лікування. Відхилень у біохімічних показниках крові не відмічалось.Для прикладу наводимо наступне спостереження.

Хворий С., 29 років, (історія хвороби № 472/01) госпіталізований у плановому порядку 23.01.01 в хірургічне відділення районної лікарні для оперативного лікування з приводу жовчнокам'яної хвороби. За даними ультразвукового дослідження: жовчний міхур містить безліч конкрементів різного діаметру (від 0,5 до 2 см), його стінки потовщені. Внутрішньопечінкові жовчні протоки не розширені, загальна жовчна протока діаметром 0,5 см, конкрементів не містить. За даними лабораторного дослідження відхилень показників від нормальних не виявлено.

25.01.01 операція – лапароскопічна холецистектомія.

В ході операції виділена та пересічена імовірна міхурова протока, що здалася розширеною. При виділенні міхурової протоки у проксимальному напрямку виявлена додаткова трубчаста структура. Остання кліпована та пересічена. Жовчний міхур видалений. При ревізії відмічено просочування жовчі з просвіту кліпованої жовчної протоки. Запідозрено пошкодження магістральної жовчної протоки. Видалена кліпса, лапароскопічним методом у просвіт жовчної протоки введено катетер. Виконана інтраопераційна холангіографія (рис. 3.5).

Рис. 3.5. Інтраопераційна холангіографія. Пошкодження загальної печінкової протоки тип III. Множинні кліпси в зоні операції.

Виконана конверсія операції на лапаротомію. При ревізії виявлений дефект загальної печінкової протоки впродовж 3 см. Загальна жовчна протока пересічена та кліпована в супрадуоденальному відділі. Збережена частина загальної печінкової протоки не більше 0,4 см з нерівними краями. Виконано висічення фрагментів роздавленої й деваскуляризованої проксимальної кукси протоки до рівня з хорошим кровопостачанням. Після зведення ворітної пластинки виконано розріз передньої стінки загальної печінкової протоки у повздовжньому напрямку з переходом на ліву печінкову протоку (рис. 3.6).

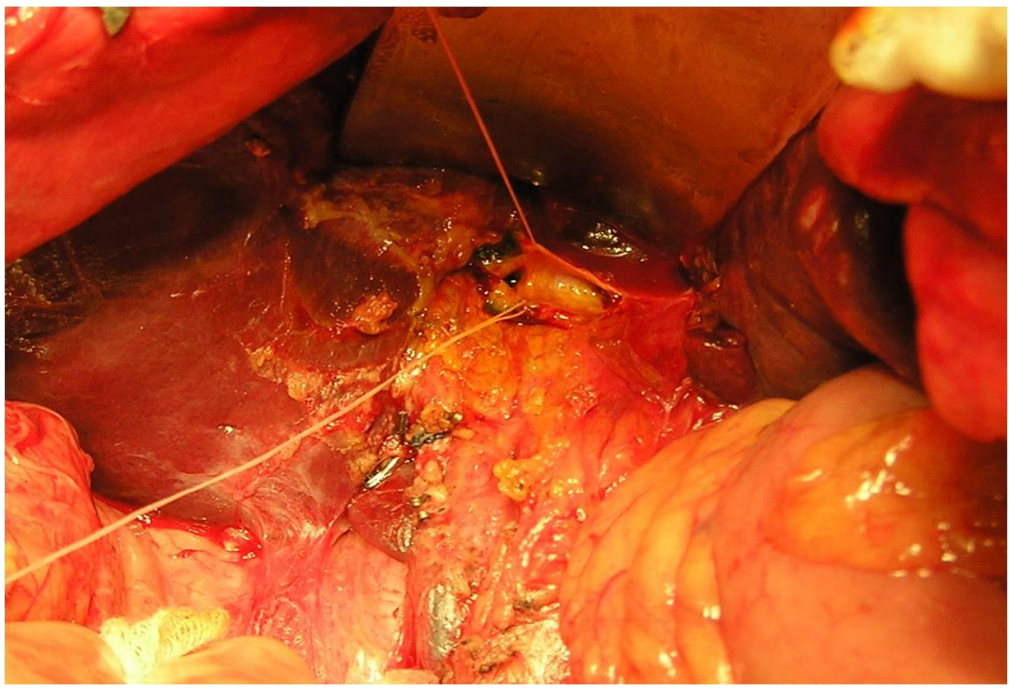

Рис. 3.6. Розріз передньої стінки загальної печінкової та лівої печінкової протоки перед формуванням високого гепатикоєюноанастомозу.

Після виключення петлі тонкої кишки за способом Ру сформований високий гепатикоєюноанастомоз. Післяопераційний період протікав без

ускладнень. Хворий виписаний на восьму добу після операції. Протягом дев'ятирічного терміну спостереження залишається практично здоровим при нормальних показниках печінкових проб. Цей випадок переконує в правильності вибраної тактики лікування з урахуванням особливостей пошкоджень жовчних протоків при лапароскопічній холецистектомії.

У 9 випадках пошкодження були виявлені при виконанні лапароскопічної холецистектомії в районних лікарнях. У зв'язку з відсутністю належного досвіду і необхідних умов для виконання реконструктивної операції були завершені зовнішнім дренуванням загальної печінкової протоки. П'ять хворих в екстреному порядку були переведені у клініку, де після уточнення діагнозу і короткої передопераційної підготовки в строк до 24 год з моменту травми протоки хворим виконана релапаротомія, “висока” гепатикоєюностомія. У 4 випадках досягнутий довготривалий хороший результат в терміни спостереження від 3 до 10 років. В одного хворого з пошкодженням IV типу через 2 роки після операції розвинулась стриктура правої печінкової протоки, у зв'язку з чим виконано стентування анастомозу з черезшкірного черезпечінкового доступу. Інші 5 хворих були направлені в клініку для виконання реконструктивної операції через 1–1,5 міс після пошкодження.

Слід відмітити, що не завжди зовнішнє дренування було адекватним. У 2 випадках одна з половин печінки виявилась блокована за неправильного встановленого дренажу. Крім того, у 2 випадках дренажна трубка була фіксована до стінки протоки декількома швами, що привело до рубцевої трансформації протоки. В одному випадку дренаж був встановлений в зоні воріт печінки, і це забезпечило адекватне дренування обох половин печінки. Після проведеного комплексного обстеження в плановому порядку всім виконані реконструктивні втручання: у 3 випадках – висока гепатикоєюностомія, у 2 – бігепатикоєюностомія. З ускладнень відзначено нагноєння післяопераційної рани у 2 хворих. Віддалені результати в термін спостереження від 2 до 13 років хороші вусіх хворих.

Характер повторних оперативних втручань, виконаних у пацієнтів І групи, приведено в табл. 3.2.

Таблиця 3.2

Характер повторних оперативних втручань

Характер оперативних втручань	Кількість операцій	
	ІІ етап	ІІІ етап
Висока гепатикоєюностомія	14	5
Ендобіліарне стентування з ендоскопічного доступу	2	–
Ендобіліарне стентування зчерезшкірного доступу	2	1
Гепатикоєюностомія з черезпечінкове дренування	–	1
Регепатикоєюностомія,лівобічна лобектомія	–	1
Чрезшкірне дренування абсцесу печінки	1	–
Разом …	19	8

Найближчі та віддалені підсумкові результати корекції інтраопераційно виявлених пошкоджень жовчних проток приведені в табл. 3.3.

Таблиця 3.3

Найближчі та віддалені результати інтраопераційноїкорекції пошкоджень жовчних проток

Результат	Одноетапна корекція (n=18)	Двохетапна корекція (n=11)	Кінцевийрез ультат (n=29)
Хороший, абс./%	7/38,9	9/81,8	26/89,7
Задовільний, абс./%	1/5,6	1/9,1	2/6,9
Незадовільний, абс./%	10/55,5	1/9,1	1/3,4
Неспроможність анастомозу	5	–	
Релапаротомія	1	–	
Стриктура	10	1	

Кількість операцій	12	1	
Кількість мініінвазивних операцій	5	1	

Аналіз віддалених наслідків продемонстрував низьку кількість хороших та задовільних результатів – 44,5%. Це зумовлено неправильно вибраною хірургічною тактикою та методу відновлення жовчовідтоку. Традиційні способи корекції (біліобіліарний анастомоз, гепатикодуоденостомія, гепатикоєюностомія за традиційною методикою) при пошкодженнях жовчних проток, особливо в ході лапароскопічної холецистектомії, супроводжуються великою кількістю ускладнень в післяопераційному періоді, що значно погіршує результати лікування та потребує виконання повторних оперативних втручань. Успішною інтраопераційна корекція була тільки у випадках часткових пошкоджень та при виконанні високої гепатикоєюностомії у випадках повних пошкоджень жовчних проток

Резюме

Таким чином, інтраопераційне виявлення пошкодження протоки не є гарантією доброго результату корекції. Використання традиційних методик корекції при повних пошкодженнях жовчних проток призводить до різних ускладнень, що вимагають виконання додаткових мініінвазивних та відкритих хірургічних втручань. Максимальна кількість позитивних віддалених результатів отримано після виконання високої гепатикоєюностомії (9 з 10 – 90%). Виконання операції вимагає не лише великого досвіду в реконструктивній хірургії жовчних проток, але і відповідного технічного забезпечення. У разі відсутності відповідних умов при інтраопераційному виявленні вторинно пошкодженої жовчної протоки оптимальним виходом із ситуації є здійснення її зовнішнього дренування або зони воріт печінки з лапароскопічного доступу і переведення пацієнта у спеціалізований гепатобіліарний центр. Успішне виконання високої

гепатикоєюностомії можливе протягом 24 год з моменту пошкодження. Використання інших способів відновних (біліобіліарний анастомоз) і реконструктивних операцій (гепатикодуоденостомія, гепатикоєюностомія по стандартній методиці) загрожує розвитком неспроможності співустя в найближчому післяопераційному періоді (в 5 з 10 хворих) або раннім формуванням стриктури. Це тягне за собою необхідність виконання повторних мініінвазивних або хірургічних втручань, інколи на тлі некоригованих змін у печінці. Малі та часткові пошкодження можливо з успіхом усунути за допомогою лапароскопічної техніки.

РОЗДІЛ 4
МЕТОДИ ЛІКУВАННЯ ХВОРИХ З ПОШКОДЖЕННЯМИ ЖОВЧНИХ ПРОТОК, ДІАГНОСТОВАНИХ В РАННЬОМУ ПІСЛЯОПЕРАЦІЙНОМУ ПЕРІОДІ ПІСЛЯ ЛАПАРОСКОПІЧНОЇ ХОЛЕЦИСТЕКТОМІЇ

4.1. Характеристика та методи лікування хворих з пошкодженням жовчних проток діагностованих у ранньому післяопераційному періоді

У терміни від 1 до 7 діб після лапароскопічної холецистектомії пошкодження були діагностовані у 35 пацієнтів (II група).

У 14 (40%) пацієнтів на 2–3 добу післяопераційного періоду відмічена поява іктеричності склер і шкірних покривів. Поряд з появою жовтяниці відмічено збільшення вмісту загального білірубіну в 2–8 разів, концентрації АЛТ, АСТ і лужної фосфатази в 1,2–2 рази в порівнянні з вихідними показниками. Слід зазначити, що співвідношення між прямою і непрямою фракцією білірубіну не дозволяло з достовірністю стверджувати про характер жовтяниці. Результати ультразвукового дослідження, як правило, не давали можливості переконливо диференціювати характер жовтяниці у зв'язку з відсутністю виразного розширення поза– та внутрішньопечінкових жовчних проток. Тому в більшості випадків з приводу помилкового діагнозу (загострення хронічного гепатиту, панкреатиту, стенозуючого папіліту) проводилося відповідне консервативне лікування, а це призводило до запізнілої діагностики. Так, у 5 випадках до моменту встановлення діагнозу при наявності обтураційної жовтяниці відмічений розвиток жовчного перитоніту. Причиною стало зміщення кліпси з проксимального сегменту протоки внаслідок наростаючої жовчної гіпертензії та внутрішньочеревне жовчовитікання.

У двох випадках в перших 1–2 діб після лапароскопічної холецистектомії відмічене значне жовчовитікання по страхувальному дренажу – до 500–600 мл за добу. При неадекватному дренуванні черевної

порожнини поряд із зовнішнім відмічається внутрішньочеревне жовчовитікання. Особливість цього ускладнення після лапароскопічної холецистектомії – стерта клінічна картина, у зв'язку з чим діагностика жовчного перитоніту представляє дуже великі труднощі. Клінічні прояви перитоніту (болючість живота, відсутність перистальтики) спершу розцінюють як реакцію організму на операційну травму, а такі ознаки, як тахікардія, різке погіршення стану, які характерні для перитоніту взагалі, при жовчному перитоніті відсутні. Стертість клінічної картини жовчного перитоніту була причиною запізнілої діагностики пошкоджень у 13 хворих. Троє з цих пацієнтів були виписані із стаціонару в “задовільному ” стані і повторно госпіталізовані через декілька діб. У трьох хворих відмічено просочування жовчі через пов'язки.

Клінічна симптоматика залежала від механізму травми. При оклюзії протоки виникає обтураційна жовтяниця. Якщо проксимальні відділи жовчних проток у ході операції залишаються не кліпованими, розвивається внутрішньочеревне або зовнішнє жовчовитікання (при наявності дренажу у черевній порожнині). Зміщення кліпси в результаті наростаючої жовчної гіпертензії приводить до жовчовитікання у різні строки післяопераційного періоду. Таким чином, ґрунтуючись на часі виникнення жовчовитікання, доцільно виділити 2 типи:

А – негайне жовчовитікання, яке починається відразу після лапароскопічної холецистектомії;

Б – відстрочене жовчовитікання, починається через декілька днів після лапароскопічної холецистектомії.

При відсутності дренажу у черевній порожнині точний час початку жовчовитікання можливо встановити далеко не завжди, хоча цей чинник має істотне значення для вибору лікувальної тактики. При прогресуванні ускладнення у клінічній картині домінували симптоми, зумовлені підпечінковим і піддіафрагмальним затіканням жовчі, його абсцедуванням або розвитком перитоніту. Це супроводжувалось підвищенням температури

тіла, легким ознобом, болем в правому підребер'ї з іррадіацією у спину чи ключицю, жовтушністю шкірних покривів, втратою апетиту, слабкістю, в’ялістю. У запущених випадках розвивається картина вираженого холангіту: інтермітуюча лихоманка з рясним потовиділенням, млявість або навпаки, легке збудження. Розвиток цієї симптоматики зумовлений інфікуванням жовчних проток ретроградним шляхом на тлі їх неповної закупорки. Зміни в загальному аналізі крові носили запальний характер, вираженість яких залежала від ступеня інфікованості жовчі.

Ранніх патогномонічних симптомів пошкоджень жовчних проток в післяопераційному періоді, за винятком зовнішнього жовчовиділення по страхувальному дренажу у черевній порожнині, не встановлено. Тому будь–яке відхилення від нормального перебігу післяопераційного періоду (поява болі в правому підребер'ї, нудота, блювота, жовтяниця, підвищення температури тіла) повинно насторожувати хірурга і визначати послідовність застосування діагностичних заходів для підтвердження або виключення діагнозу пошкодження.

Аналіз кількісного розподілу операцій з приводу пошкоджень жовчних протоків після лапароскопічної холецистектомії залежно від строків в ранньому післяопераційному періоді їх виявлення показав, що їх переважна частина була виконана в інтервалі 3–7 діб (94,3%) (рис. 4.1).

У перші дві доби після лапароскопічної холецистектомії операції були виконані у зв'язку зі значним жовчовиділенням (до 500 – 600 мл за добу) по страхувальному дренажу. Це дозволило запідозрити наявність внутрішньочеревної катастрофи і швидко прийняти рішення про лапаротомію.

Обстеження зазвичай включало визначення загальноклінічних аналізів і біохімічних тестів функції печінки, а також ультразвукове дослідження органів черевної порожнини. Додаткові методи обстеження, як правило, не застосовувались.

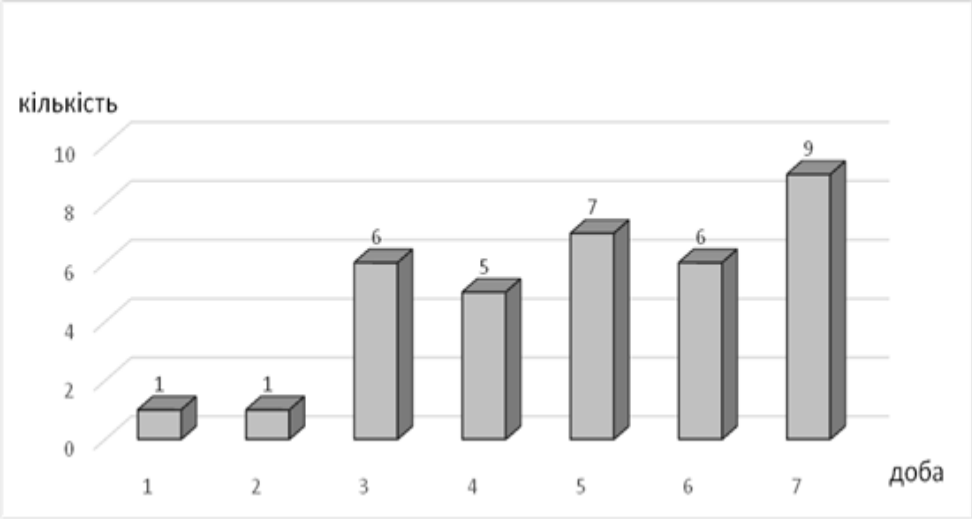

Рис. 4.1. Кількісний розподіл операцій в ранньому післяопераційному періоді.

За допомогою ультразвукового дослідження у 18 (48,6%) хворих вдалося виявити різні за об'ємом скупчення рідини у різних відділах черевної порожнини, у 8 (21,6%) – розширення жовчних проток, у 4 з них – чітко локалізувати рівень перешкоди жовчовідтоку. У 6 (16,2%) хворих з жовтяницею за даними ультразвукового дослідження ознак непрохідності жовчних проток не виявлено. При порівнянні клінічних даних і результатів ультразвукового дослідження встановлено, що симптомами, властивими для післяопераційного перитоніту, були: наявність вільної рідини в черевній порожнині з осадом (100% хворих), наявність пневматозу кишечнику (88,7%), млява перистальтика з розширенням петель кишечнику та наявності рідини у його просвіті (72%), множинні відмежовані скупчення рідини в черевній порожнині (23,2%), наявність реактивного випоту в плевральних порожнинах (62%).

У клініці при виявленні рідинних скупчень в навколопечінковому просторі чи інших відділах черевної порожнини наступним етапом діагностики була їх пункція під контролем ультразвукового дослідження, яка була проведена у 4 хворих. Наявність жовчі при пункції свідчила про біліарне ускладнення і вимагала дослідження жовчних проток. На жаль, в районних хірургічних стаціонарах в більшості випадків виявлення скупчення

рідини служило показом до діагностичної лапаротомії без подальшого обстеження, яка і була виконана у 13 хворих. Поспішне рішення стало причиною необгрунтованої лапаротомії, що призвело до збільшення ступеня пошкодження і необхідності виконання повторних хірургічних і мініінвазивних втручань. Пацієнтів з діагностованими в післяопераційному періоді пошкодженнями не слід оперувати до повного з'ясування характеру пошкодження, за винятком випадків розлитого жовчного перитоніту.

Тактика хірургічного лікування залежить від типу, рівня пошкодження і наявності ускладнень (холангіт, внутрішньочеревне скупчення жовчі і жовчний перитоніт, обтураційна жовтяниця, некроз або абсцес печінки). Повна характеристика пошкодження дає можливість визначити оптимальний вибір втручання – мініінвзивних ендобіліарних із ендоскопічного чи черезшкірного доступу, хірургічних втручань з лапаротомного або лапароскопічного доступу. Для цього необхідне дослідження біліарного тракту за допомогою методів прямого контрастування (фістулохолангіографія, ендоскопічна ретроградна або черезшкірна черезпечінкова холангіографія) або магніторезонансної холангіопанкреатографії. Їх використання дає можливість отримати максимальний об'єм інформації про характер та рівень пошкодження, особливості анатомії біліарної системи і розробити план подальшого лікування. Крім того, у разі потреби можна перевести процедуру з діагностичної у лікувальну (ендоскопічна папілосфінктеротомія, ендобіліарне стентування).

Якщо при ендоскопічній ретроградній холангіографії визначався лише дистальний відділ жовчної протоки, а виконання магніторезонансної холангіографії було недоступним, для візуалізації проксимальних відділів біліарного дерева вдавалися до черезшкірної черезпечінкової холангіографії.

У 2 хворих в ранньому післяопераційному періоді для діагностики пошкоджень жовчних проток використовували спіральну комп'ютерну томографію у поєднанні з черезшкірною черезпечінковою холангіографією.

Спіральна комп'ютерна томографія в умовах прямого контрастування внутрішньопечінкових жовчних проток дозволяла вивчити їх архітектоніку в просторовому зображенні (рис. 4.2).

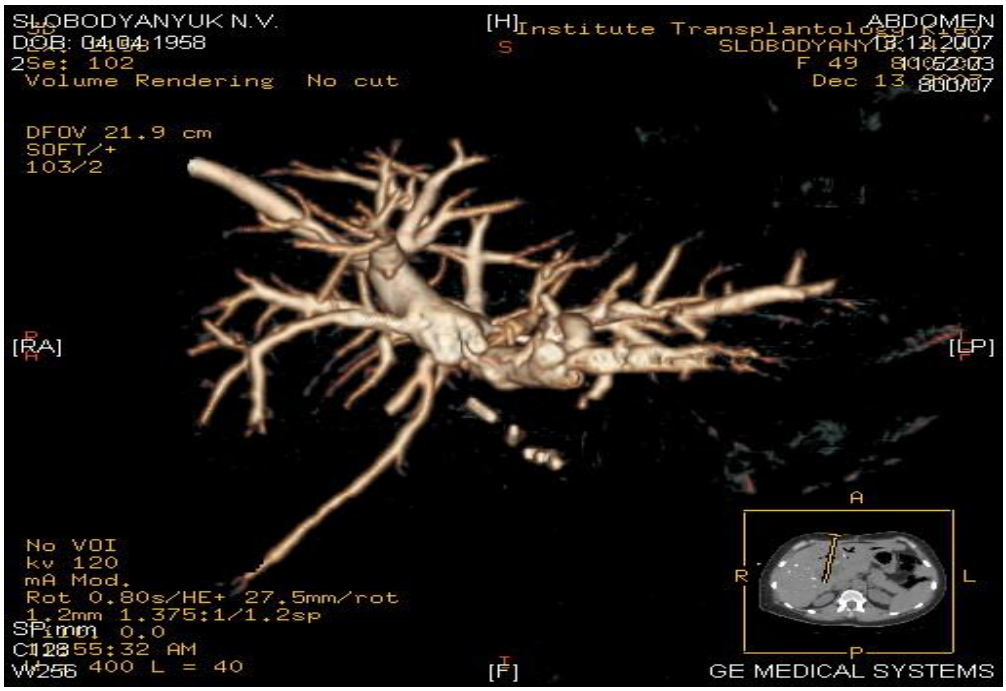

Рис. 4.2. Спіральна комп'ютерна томографія у поєднанні з черезшкірною черезпечінковою холангіографією (історія хвороби 5675/07). Оклюзія загальноїпечінкової протоки кліпсами на рівні розвилки.

На жаль, можливості методу в ранньому післяопераційному періоді обмежені у зв'язку з відсутністю достатнього розширення внутрішньопечінкових жовчних проток. За відсутності або незначному розширенні проток процедура стає складною та ризикованою внаслідок можливого розвитку ускладнень (гемобілія та ін.). Тому до черезшкірної черезпечінкової холангіографії у ранньому післяопераційному періоді вдавалися в поодиноких випадках.

Безперечною перевагою в таких випадках володіє магніторезонансна холангіопанкреатографія, яка дозволяє отримати чітке зображення печінки і внутрішньопечінкових жовчних проток. Крім того, метод на відміну від

ендоскопічної ретроградної холангіографії, дозволяє візуалізувати жовчні протоки вище і нижче рівня обструкції, точно визначити локалізацію

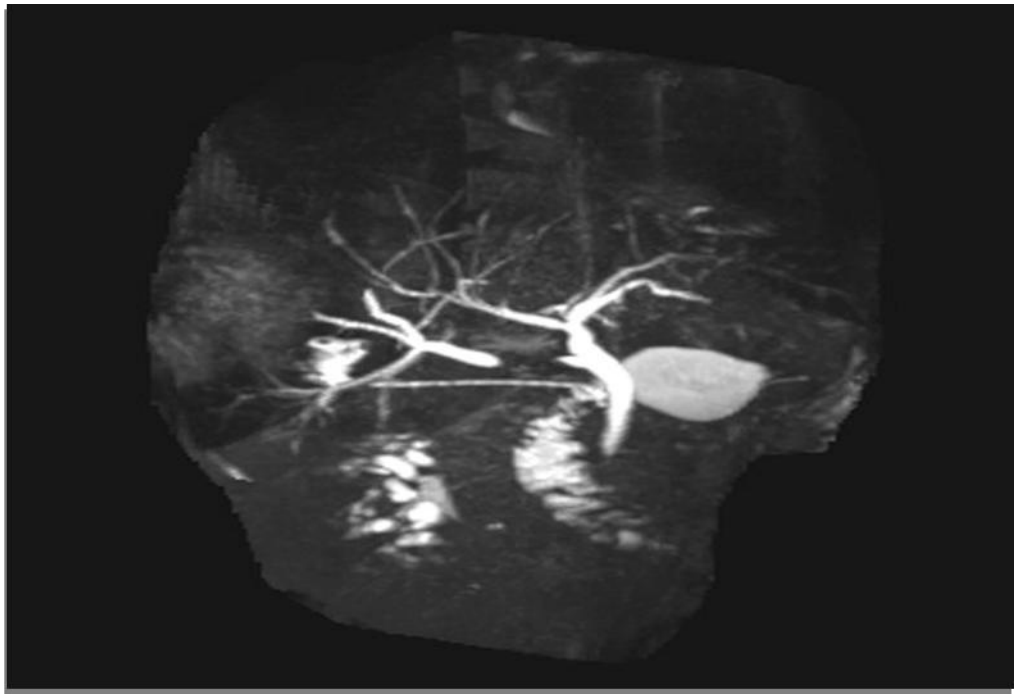

пошкодження, його протяжність та причину (рис. 4.3).

Рис. 4.3. Магніторезонансна холангіографія. Оклюзія правої аномальної печінкової протоки.

При тяжкому стані хворих, зумовленому розвитком перитоніту, застосовували релапароскопію або лапаротомію.

За даними проведених досліджень і результатам інтраопераційної ревізії в другій групі хворих встановлені наступні види пошкоджень жовчних проток (табл. 4.1).Таким чином, спостерігали 30 (85,7%) великих і 5 (14,3%) малих пошкоджень. Серед великих – 27 (77,1%) повних і 3 (8,6%) часткових пошкоджень.

У 16 (45,7%) спостереженнях операції завершені зовнішнім дренуванням жовчних проток з лапаротомного (13), лапароскопічного (2) і черезшкірного черезпечінкового (1) доступів. У 24 (68,6%) випадках операції виконані з лапаротомного доступу, у 5 (14,3%) – з лапароскопічного, а у 6 (17,1%) – використані мініінвазивні втручання.

Таблиця 4.1

Види пошкоджень жовчних проток, виявлених в ранньому післяопераційному періоді

Вид пошкодження	Кількість операцій	
	абс.	%
Резекція протоки з кліпуванням проксимальної кукси	18	51,4
Резекція протоки з кліпуванням та електроопіком проксимальної кукси	9	25,7
Електроопік стінки жовчної протоки з перфорацією	1	2,9
Кліпування жовчної протоки	2	5,7
Неспроможність кукси міхурової протоки	3	8,6
Пошкодження додаткових аномальних жовчних проток	2	5,7
Разом …	35	100

Спроби одномоментної корекції жовчовідтоку шляхом формування біліобіліарного або біліодигестивного співустя зроблені у 10 (28,5%) хворих (табл. 4.2).

Зовнішнє дренування жовчних проток виконували у випадках поширеного перитоніту чи при відсутності досвіду оперуючого хірурга. Після стабілізації стану хворим проводили дообстеження, оскільки не в усіх

хворих навіть під час лапаротомії була правильно визначена причина жовчовитікання. У двох випадках причиною неспроможності кукси міхурової протоки та розвитку жовчного перитоніту був не діагностований холедохолітіаз. У післяопераційному періоді при фістулохолангіографії виявлений конкремент в дистальному відділі загальної жовчної протоки. В обох випадках в якості другого етапу операції виконана ендоскопічна папілосфінктеротомія з видаленням конкрементів. У випадках повних пошкоджень реконструктивний етап (висока гепатикоєюностомія) виконували в терміни 4–8 тиж після зовнішнього дренування жовчних проток.

Таблиця 4.2

Характер оперативних втручань, виконаних у хворих II групи

Характер оперативного втручання	Кількість хворих	
	абс.	%
Лапаротомія		
зовнішнє дренування жовчних проток	13	37,1
біліобіліарний анастомоз	2	5,7
гепатикоєюностомія	2	5,7
висока гепатикоєюностомія	4	11,4
гепатикодуоденостомія	2	5,7
пластика та зовнішнє дренування ЗПП	1	2,9
Релапароскопія		
зовнішнє дренування жовчних проток	2	5,7
видалення кліпси, зовнішне дренування ЗПП*	2	5,7
кліпування кукси міхурової протоки	1	2,9
Ендоскопічні втручання		

ЕПСТ*	2	5,7
ЕПСТ, ендобіліарне стентування	1	2,9
Втручання з черезшкірного доступу		
черезшкірна черезпечінкова холангіостомія	1	2, 9
черезшкірне дренування скупчень жовчі	2	5,7
Разом …	35	

Примітка. ЗПП* –загальна печінкова протока; ЕПСТ*– ендоскопічна папілосфінктеротомія.

4.2. Результати бактеріологічного дослідження при пошкоджені жовчних проток

В результаті проведеного бактеріологічного дослідження було вивчено якісний і кількісний склад мікробного пейзажу зразків біологічного матеріалу при пошкодженні жовчної протоки на 1–5 добу після операції.

Для дослідження забирали матеріал із скупчень жовчі в черевній порожнині, перитонеальний випіт та жовч з жовчних проток при черезшкірній пункції чи операції.

Як видно з таблиці 4.3, грамнегативні бактерії висівали у 62,6% випадків, грампозитивні – у 30,2%, гриби роду Candida – у 7,2%.

Таблиця 4.3

Мікробний пейзаж і частота висівання мікроорганізмів при пошкодженні жовчної протоки

№ п/п	Видова приналежність збудника	Кількість штамів	
		абс.	%
Грамнегативні бактерії			
1	E. coli	35	21,0
2	Klebsiella spp.	20	12,0
3	Ps. aeruginosa	12	7,2
4	Bacteroides fragilis	12	7,2
5	Bacteroides melaninogenicus	5	3,0
6	Acinetobacter baumanii	5	3,0

7	Proteus spp.	5	3,0
8	Enterobacter spp.	4	2,5
9	Bacteroides spp.	3	1,8
10	Citrobacter spp.	2	1,3
11	Fusobacterium	1	0,6
Всього		104	62,6
Грампозитивні бактерії			
1	Ent. faecium	25	15,1
2	Ent. faecalis	15	9,1
3	St. epidermius	5	3,0
4	Peptostreptococcus	3	1,8
5	Peptococcus	1	0,6
6	St. aureus	1	0,6
Всього		50	30,2
Дрожеві гриби роду Candida		12	7,2
Разом …		166	100

В усіх випадках бактеріохолії та втрутрішньочеревних скупчень жовчі домінували представники ентеробактерій, зокрема, E. coli і ентерококки. Облігатні анаероби висівались в 15% випадків і були представлені в основному бактеріями роду Bacteroides. Незалежно від клінічного перебігу захворювання та термінів забору матеріалу, як правило, (у 72% спостережень), виділялися мікробні асоціації.

Висіваємість мікроорганізмів в жовчі різко збільшувалася на 3–й день після операції – з 20% в 1 добу після операції до 70% на 3 добу (рис. 4.4).

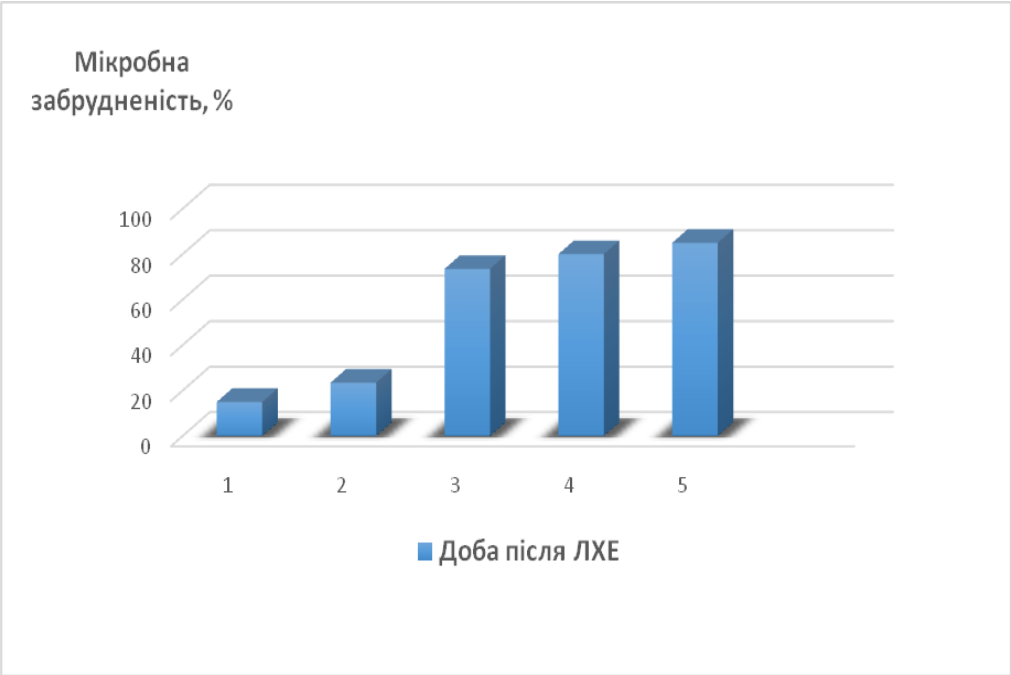

Рис. 4.4. Висівання мікроорганізмів у хворих при пошкодженніжовчної протоки в залежності від дня дослідження.

Вивчення кількісного складу мікроорганізмів показало високий ступінь забруднення (10^5–10^8 КУО (колоній утворюючих одиниць) в мл) в більшості зразків на 3–5 добу після операції (рис. 4.5).

Макроскопічно зміни в зоні операції та стінці жовчних проток відповідають одержаним результатам мікробіологічного дослідження.

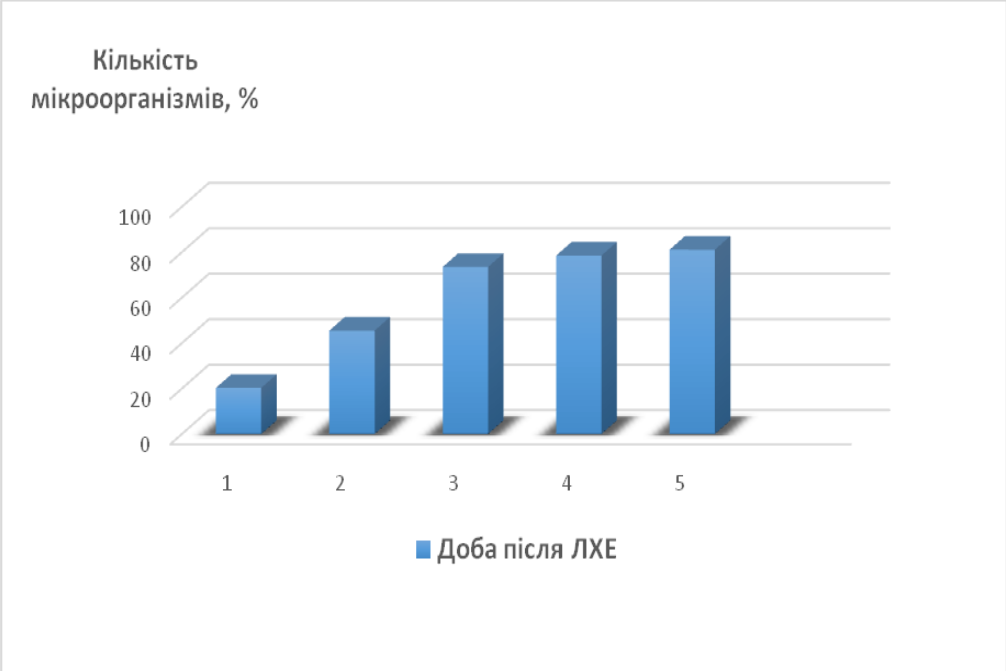

Рис. 4.5. Динаміка виділення мікроорганізмів з концентрацією мікрофлори в жовчі 10^5 КУО в мл вище в залежності від терміну дослідження.

При жовчному перитоніті відзначено виражену ексудативно–інфільтративну реакцію тканин в зоні пошкодження протоки та печінково–дванадцятипалої зв’язки.

У хворих з обтураційною жовтяницею за час спостереження цей показник виріс з 11,1 до 38,4% (рис. 4.6). При оклюзії проксимального відділу жовчної протоки ознаки запального процесу в підпечінковому просторі мінімальні. Це служить обґрунтуванням для збільшення термінів виконання радикальної операції у випадках розвитку обтураційної жовтяниці і обмежити їх лише розвитком органної дисфункції, тобто холангіту III ступеня (згідно Токійської директиви, 2013). У нашому матеріалі максимальний термін для успішного формування високого гепатикоєюноанастомозу склав 9 діб.

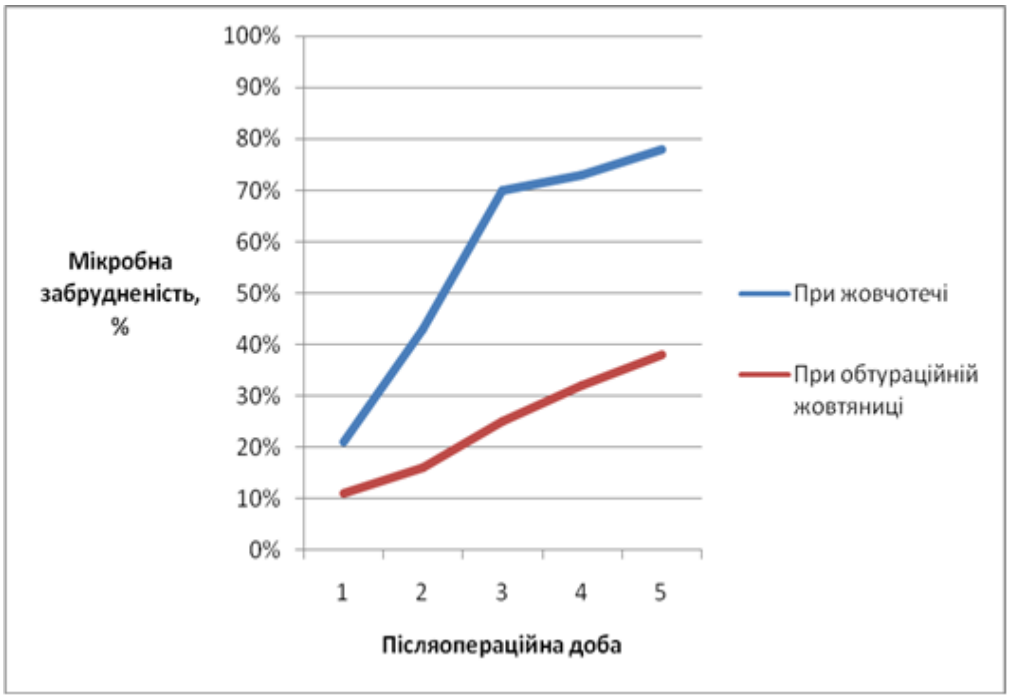

Рис. 4.6. Порівняльна характеристика частоти виділення мікроорганізмів в жовчі з концентрацією мікрофлори 10^5 КУО в мл при жовчотечі та обтураційній жовтяниці в динаміці.

Спроби одномоментної корекції жовчовідтоку були зроблені в 11 (31,4%)хворих, при цьому у 10 (28,5%) з них шляхом формування співустя. У 3 випадках виконані відновні операції –біліобіліарний анастомоз (2) і пластика жовчної протоки (1) в поєднанні із зовнішнім дренуванням жовчних проток. Слід зазначити, що лише в останньому випадку результат був задовільним. Після формування біліобіліарного анастомозу в одному випадку відмічена повна неспроможність анастомозу та розвиток перитоніту, що потребувало виконання релапаротомії і зовнішнього дренування загальної печінкової протоки. В іншому випадку спостерігалася часткова неспроможність співустя із зовнішнім жовчовитіканням 150–200 мл за добу по страхувальному дренажу. Наслідком став ранній (протягом 4 міс) розвиток стриктури в зоні анастомозу. Не дивлячись на застосування ендоскопічного ендобіліарного стентування, надалі було потрібне виконання реконструктивної операції.

У 8 хворих виконані реконструктивні операції: у 6 – на тлі обтураційної жовтяниці, у 2 – при поєднанні обтураційної жовтяниці і внутрішньочеревного жовчовитікання. Умови для виконання операцій при обтураційній жовтяниці сприятливі у зв'язку з розширенням жовчних проток, завдяки чому полегшується формування біліодигестивного співустя. Найближчі післяопераційні результати були задовільними, а віддалені залежали від методу оперативної корекції. Задовільними вони були лише у пацієнтів (за винятком 1 випадку), яким виконана висока гепатикоєюностомія. Після накладання гепатикодуоденоанастомозу у зв’язку з розвитком його стенозу хворий був повторно оперований через 2,5 роки.

Причиною незадовільного результату в одному випадку стала недооцінка тяжкості пошкодження і в зв’язку з цим неправильна хірургічна тактика та вибір оперативного втручання.

Представляємо власне клінічне спостереження.

Пацієнтка С., 25 років, госпіталізована в НІХТ 16.05.14 зі скаргами на біль в області післяопераційної рани, наявність дренажної трубки у підреберній ділянці справа, по якій виділяється жовч, загальну слабість.

З анамнезу: 24.04.14 за місцем проживання їй виконана лапароскопічна однопортова холецистектомія з приводу хронічного калькульозного холециститу. В зв'язку з розвитком жовчного перитоніту 28.04.14 виконана лапаротомія. Під час операції виявлено пошкодження жовчної протоки та сформовано гепатикоєюноанастомоз з петлею тонкої кишки, вимкненої за Ру. В післяопераційному періоді спостерігалася часткова неспроможність анастомозу, що супроводжувалася виділенням 400 мл жовчі за добу по дренажній трубці.

При огляді стан хворої задовільний. У правому підребер'ї є дренаж з виділенням жовчі. Живіт м'який, помірно болючий в ділянці післяопераційної рани.

Дані лабораторного дослідження крові: ер. $4{,}26\times10^{12}$ в 1 л, Hb 112 г/л, л. $6{,}6\times10^{9}$ в 1 л, загальний білірубін 16,9 мкмоль/л, АЛТ – 269 мЕд/л, АСТ – 71 мЕд/л.

УЗД: печінка не збільшена, однорідна, внутрішньопечінкові жовчні протоки не розширені. Дольові печінкові протоки діаметром 2–3 мм. Позаду гепатикоєюноанастомозу визначається дренажна трубка. Рідинних скупчень в навколопечінковому просторі не виявлено.

Фістулохолангіографія: через дренажну трубку контраст заповнює помірно розширені дольові печінкові протоки, стенозовані в зоні конфлюенса. У проекції загальної жовчної протоки – металеві кліпси евакуація контрасту в тонку кишку (рис. 4.7).

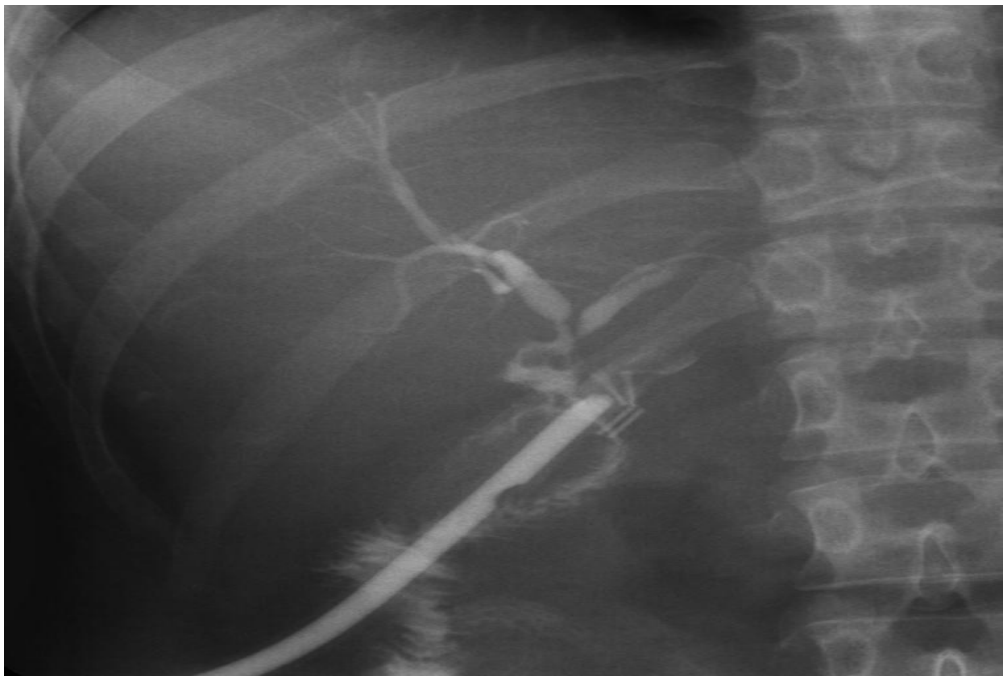

Рис. 4.7. Фістулохолангіографія.

Магніторезонансна холангіографія: відзначається помірна дилатація внутрішньопечінкових жовчних проток. Дольові печінкові протоки діаметром до 6 мм, їх конфлюенс і загальна печінкова протока не візуалізуються. Дистальний відділ загальної жовчної протоки не розширений.

Висновок: МР–ознаки помірної біліарної гіпертензії з блоком на рівні конфлюенса печінкових проток.

17.05.14 – по дренажу відмічена незначна кровотеча, що зупинилася самостійно.

20.05.14 – у зв'язку з припиненням жовчовитікання дренаж був видалений. Того ж дня близько 22 год у пацієнтки розвинулася гостра шлунково–кишкова кровотеча, яка супроводжувалась блідістю шкірних покривів, слабкістю, запамороченням, зниженням артеріального тиску 90/60 мм рт. ст., тахікардією 100 уд./хв., міленою, зниженням гемоглобіну до 66 г/л.

У результаті проведеної гемостатичної терапії, що включала переливання одногрупної свіжозамороженої плазми і еритроцитарної маси, кровотечу зупинено. У зв'язку з припущенням, що джерело кровотечі знаходиться в зоні попередньої операції, виконано целіакомезентерікографію. Виявлено псевдоаневризму передньої гілки правої печінкової артерії та витік контрастної речовини в просвіт кишки (рис. 4.8).

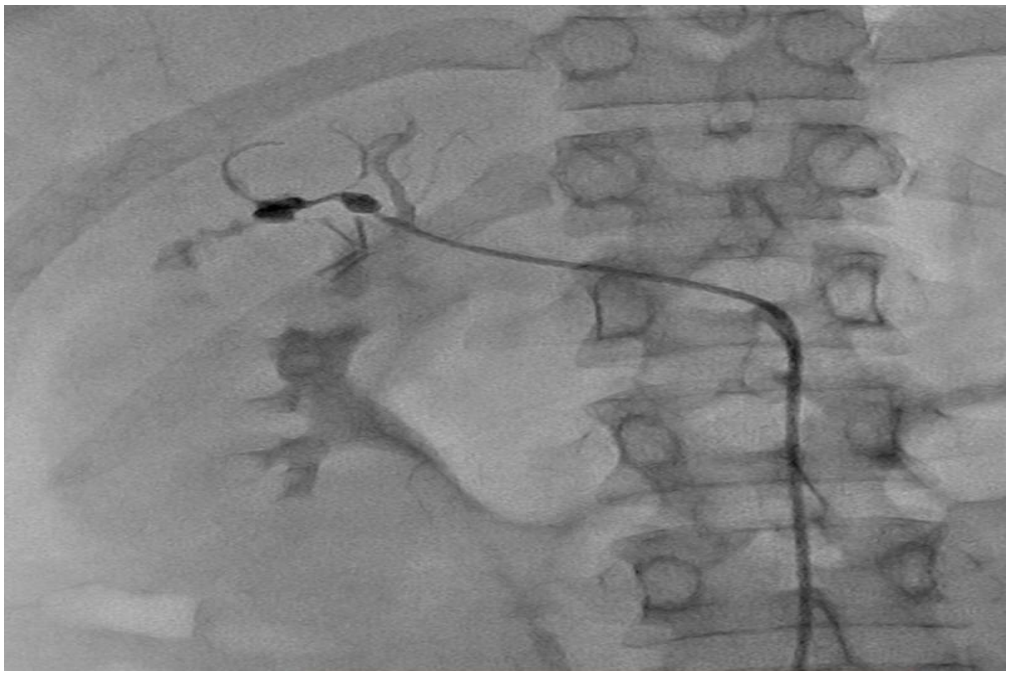

Рис. 4.8. Целіакомезентерікографія. Аневризма правої печінкової артерії, ускладнена розривом та кровотечею.

Виконана ендоваскулярна емболізація вказаної артерії дистальніше і проксимальніше псевдоаневризми, а також її порожнини металевими спіралями. Кровотечу зупинено.

27.05.14 – після поліпшення загального стану пацієнтка була виписана на амбулаторне лікування за місцем проживання.

Упродовж періоду спостереження пацієнтка відзначала напади хронічного холангіту, що супроводжувалися жовтяницею, підвищенням температури тіла до 39^0С, лихоманкою.

15.09.14 – вдруге госпіталізована в НІХТ з вказаними скаргами. Біохімічний аналіз крові: загальний білірубін 172 мкмоль/л, прямий 101,1 мкмоль/л; АЛТ 97 мЕд/л, АСТ 67 мЕд/л.

УЗД: печінка збільшена, внутрішньопечінкові жовчні протоки розширені. Ліва печінкова протока діаметром 6 мм, права – 8 мм, візуалізується задня стінка їх конфлюенса. Загальна печінкова протока не диференціюється, в її проекції декілька кліпс.

Висновок: механічна жовтяниця з блоком на рівні конфлюенса печінкових проток.

Спіральна комп'ютерна томографія: печінка звичайного розташування, розмірів і форми, з чіткими контурами, паренхіма гомогенна. Внутрішньопечінкові жовчні ходи розширені до 8 мм. Конфлюенс загальної печінкової протоки не визначається. Відмічена оклюзія металевими спіралями сегментарної гілки правої печінкової артерії (рис. 4.9).

Клінічний діагноз: поєднане пошкодження загальної печінкової протоки (тип IV по H. Bismuth) і правої печінкової артерії. Псевдоаневризма сегментарної гілки правої печінкової артерії, ускладнена розривом та гемобілією. Стеноз гепатикоєюноанастомозу. Обтураційна жовтяниця. Хронічний холангіогепатит.

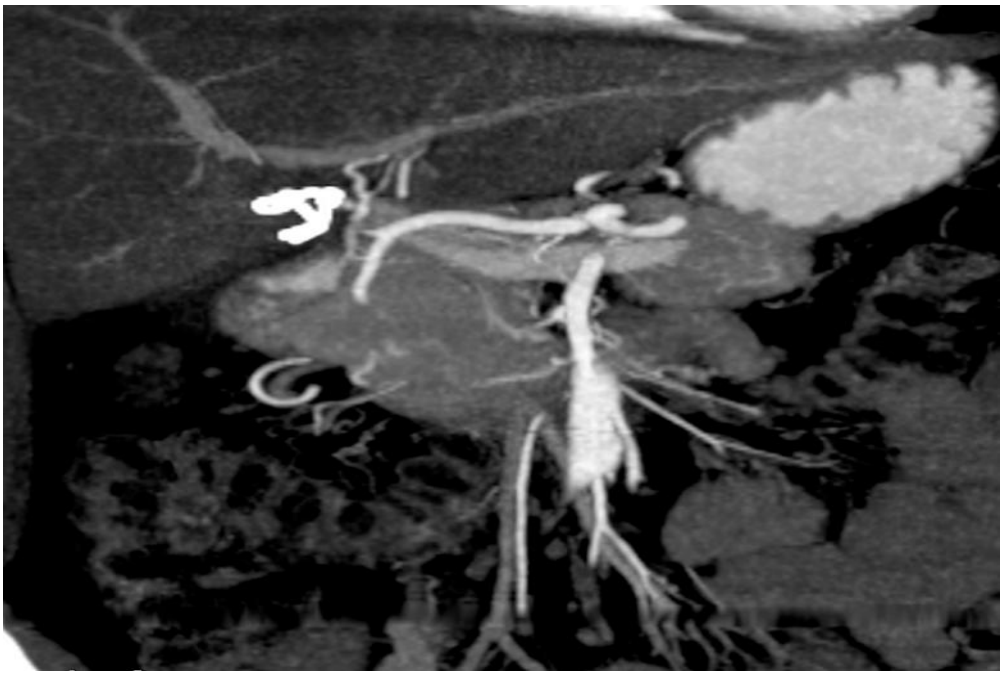

Рис. 4.9. Спіральна комп’ютерна томографія.Металеві спіралі в проекції правої печінкової артерії.

18.09.14 операція – бігепатикоєюностомія з петлею тонкої кишки, вимкненої за Ру. При ревізії печінка збільшена з явищами холестатичного гепатиту. Виділений і роз'єднаний раніше сформований гепатикоєюноанастомоз. Співустя повністю стенозоване, просвіт загальної печінкової протоки не диференціюється, надходження жовчі не відмічено. На печінково–дванадцятипалій зв'язці на місці раніше емболізованої псевдоаневризми виявлено петлю металевої спіралі, яка була видалена.

За методикою Hepp–Couinaud виконано зведення і розсічення ворітної пластинки, розріз передньої стінки лівої печінкової протоки довжиною 2 см. Виділено праву печінкову протоку, передня стінка якої розсічена впродовж на 1 см. Окремими вузловими швами PDS 5/0 виконано пластику конфлюенса печінкових проток. Сформовано бігепатикоєюноанастомоз з вимкненою петлею тонкої кишки за Ру (рис. 4.10).

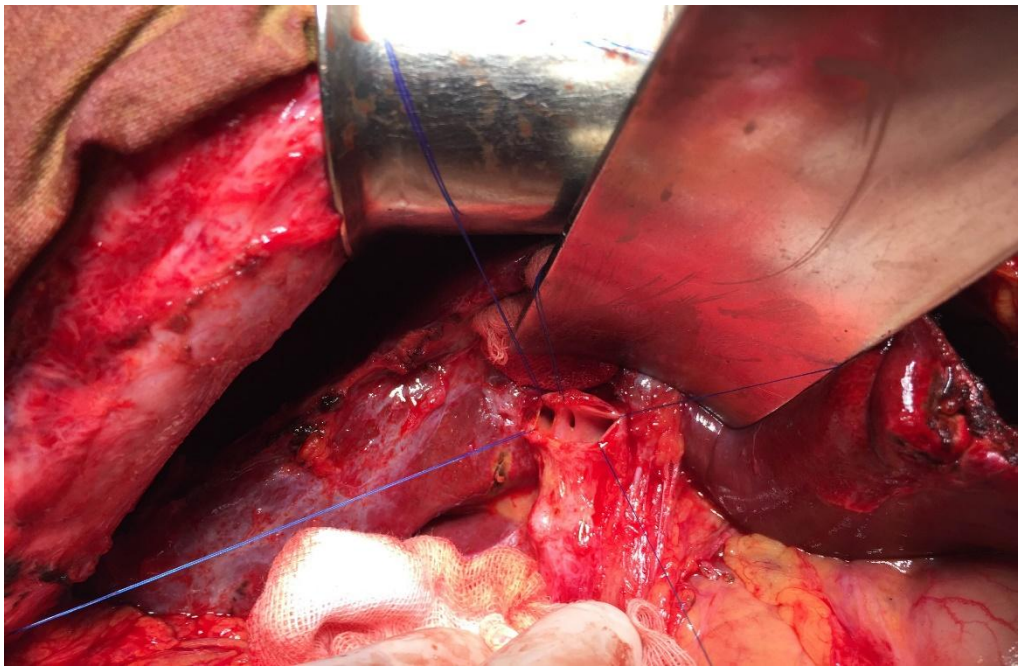

Рис. 4.10. Етап формування бігепатикоєюноанастомозу.

Післяопераційний період протікав без ускладнень. 26.09.14 пацієнтку в задовільному стані виписано на амбулаторне лікування за місцем проживання.

Оглянута в клініці через 3 міс. Стан задовільний, скарг не пред'являє.

Проведене спостереження демонструє складність проблеми хірургічного лікування пацієнтів з комбінованими пошкодженнями жовчних проток та судин при холецистектомії. Неповне обстеження пацієнтки, недооцінка тяжкості пошкодження привело до вибору неправильного методу корекції, що мало не закінчилося летальним випадком. Очевидна необхідність індивідуалізованої хірургічної тактики і мультидисциплінарного підходу для досягнення позитивного результату у даної категорії пацієнтів.

У двох хворих реконструктивні втручання виконані на тлі обтураційної жовтяниці і внутрішньочеревного жовчовитікання через 5 і 6 діб після лапароскопічної холецистектомії. Корекція жовчовідтоку була складною в зв'язку із запальним набряком тканин. В обох випадках на 6 і 8 добу післяопераційного періоду діагностована неспроможність анастомозуз розвитком перитоніту, в одному з них ще і внутрішньочеревна кровотеча.

Виконана релапаротомія, ушивання отворів в кишці, зовнішнє дренування жовчних проток. Один з хворих помер внаслідок розвитку поліорганної недостатності, іншому через 8 тиж виконана реконструктивна операція – висока гепатикоєюностомія з задовільним віддаленим результатом.

У 5 хворих для корекції пошкоджень жовчних проток був використаний лапароскопічний доступ. У двох випадках релапароскопія стала альтернативою лапаротомії: з приводу повних пошкоджень з розвитком жовчного перитоніту проведена повноцінна санація черевної порожнини і зовнішнє дренування жовчних проток. У випадках помилкового кліпування загальної печінкової протоки і неспроможності кукси міхурової протоки виконані адекватні оперативні втручання з лапароскопічного доступу, що забезпечили одужання хворих. Запорукою успіху операцій були своєчасна і повна діагностика, що дало можливість попередньої розробки цілеспрямованої тактики лікування.

У 6 хворих мініінвазивні втручання були використані на першому етапі оперативного лікування. У двох випадках неспроможності кукси міхурової протоки внаслідок резидуального холедохолітіазу основним методом лікування була ендоскопічна папілосфінктеротомія з вилученням конкрементів. Жовчні підпечінкові скупчення жовчі були ліквідовані пункціями під контролем ультразвукового дослідження. У третьому випадку перфорації стінки протоки внаслідок електрокоагуляційного пошкодження успіху досягнуто шляхом виконання ендоскопічного ендобіліарного стентування та подальшої пункції і дренування затікань жовчі.

Нами розроблено спосіб лікування підтікання жовчі після холецистектомії (пат. України на корисну модель 46672/09), який включає ендоскопічну папілосфінктеротомію з видаленням конкременту, а при виявленні витікання контрасту з кукси протоки жовчного міхура або загальної жовчної протоки додатково виконують ендобіліарне стентування. Спосіб виконують наступним чином: під час ендоскопічної ретроградної холангіографії оцінюють вихід контрасту за межі жовчних шляхів. У випадку виявлення екстравазації контрасту з кукси протоки жовчного міхура або

загальної жовчної протоки при контрастуванні позапечінкових жовчних протоків виконують папілосфінктеротомію з видаленням конкременту та ендобіліарне стентування.Приводимо клінічне спостереження.

Хворий П., 47 років (історія хвороби № 454), поступив у відділення 03.02.09 р. у відділ лапароскопічної хірургії та холелітіазу з діагнозом хронічний калькульозний холецистит. Після планового обстеження хворому 04.02.09 р. виконана лапароскопічна холецистектомія. Операція виконана без технічних складнощів. З особливостей відмічена наявність широкої кукси міхурової протоки (5 мм). Післяопераційний період протікав без ускладнень. На третю добу після операції виконано ультразвукове дослідження. Встановлено наявність скупчення рідини в підпечінковому просторі в об’ємі до 100 мл, розширення загальної жовчної протоки до 10 мм. При пункції під контролем ультразвукового дослідження проведена пункція рідинного скупчення, а після одержання жовчі – його дренування з черезшкірного доступу. Запідозрено неспроможність кукси протоки жовчного міхура. Хворому виконана ендоскопічна ретроградна холангіографія, під час якої діагностований резидуальний холедохолітіаз. При контрастуванні позапечінкових жовчних проток виявлен вихід контрасту із кукси протоки жовчного міхура (рис. 4.11).

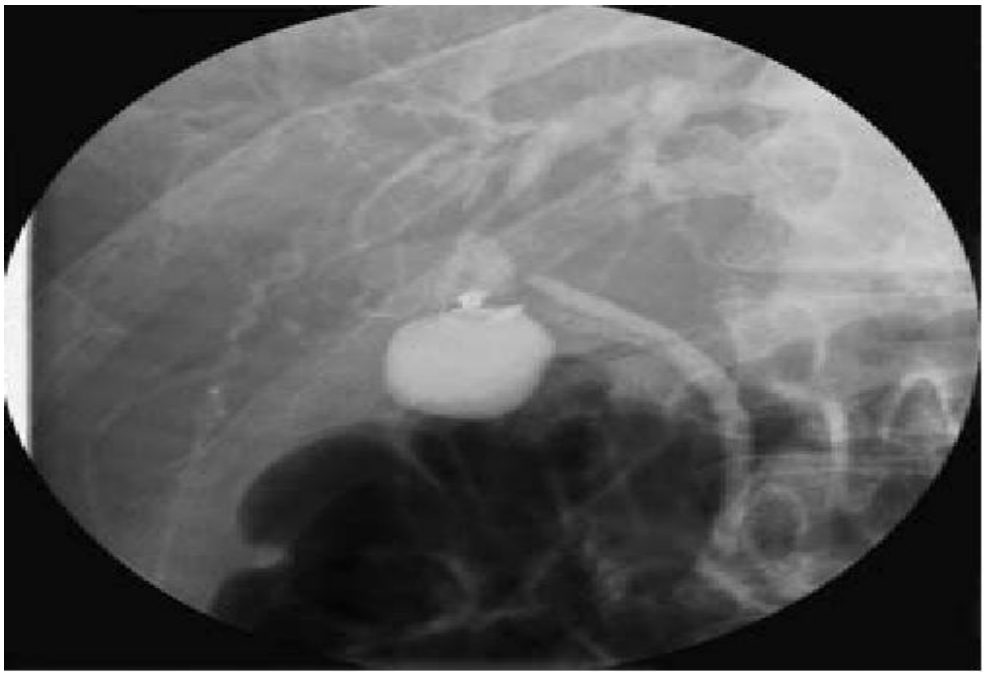

Рис. 4.11. Ендоскопічна ретроградна холангіографія хворого П.Неспроможність кукси протоки жовчного міхура

Виконана ендоскопічна папілосфінктеротомія, видалення конкременту із загальної жовчної протоки та ендобіліарне стентування (рис. 4.12).

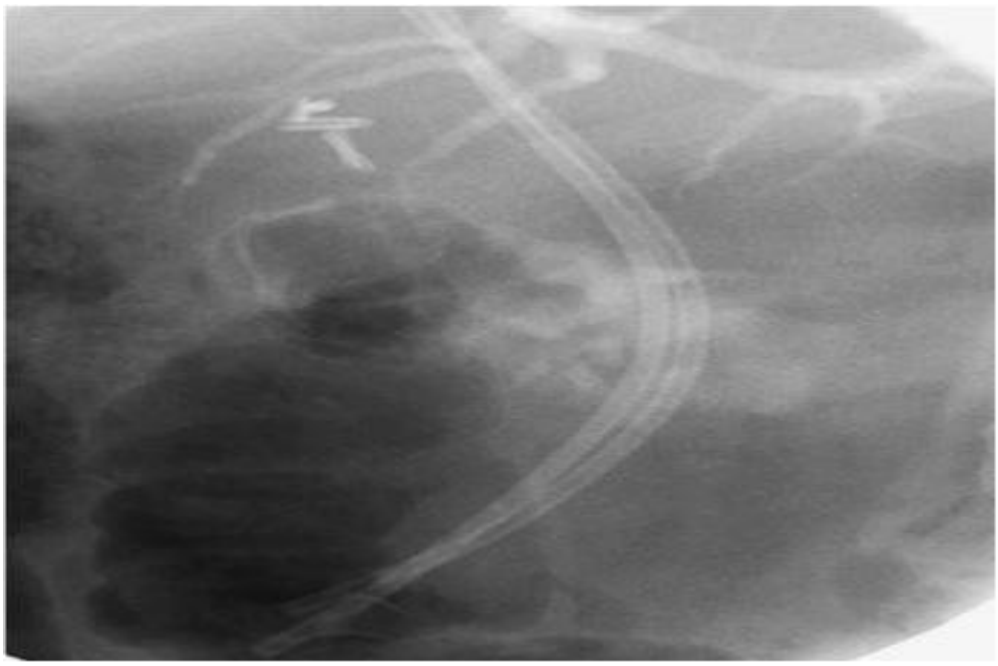

Рис. 4.12. Ендобіліарне стентування.

Подальший перебіг післяопераційного періоду без ускладнень. Підтікання жовчі не було, через 3 доби видалений черезшкірно встановлений дренаж. Ендобіліарний стент видалений через 5 діб після процедури. Хворий виписаний 14.02.09 у задовільному стані.

У двох випадках підпечінкові скупчення жовчі були пунктовані, а потім дреновані з черезшкірного доступу. Жовчовитікання у об'ємі 100–150 мл спостерігалося протягом 4–7 діб, а потім самостійно припинилося. Виконана фістулографія не виявила зв'язку між затіканням і магістральними жовчними протоками, що вказувало на жовчовитікання з додаткових дрібних проток в ложі жовчного міхура.

В одного хворого при обтураційній жовтяниці на сьому добу після лапароскопічної холецистектомії виконана черезшкірна черезпечінкова холангіостомія. Досягнуте адекватне контрольоване зовнішнє дренування з дебітом жовчі 500–600 мл на добу. Через 4 тиж хворому з успіхом виконана висока гепатикоєюностомія.

Хворі з повними пошкодженнями після досягнення адекватної декомпресії жовчних протоків, виведення з септичного стану та усунення печінкової недостатності були виписані з клініки для амбулаторного лікування. Операції по відновленню жовчовідтоку виконували в терміни 6–10 тиж.

Характер операцій, виконаних в II групі хворих, представлено в табл. 4.4. Мініінвазивні втручання, в тому числі з лапароскопічного доступу, були використані у 31,4% хворих. Їх застосування має істотне значення у лікуванні пошкоджень жовчних протоків. Показаннями для їх використання служать як великі, так і малі пошкодження. Якщо в першому випадку вони можуть бути методом вибору при ліквідації виниклих ускладнень, то в другому – остаточним методом корекції.

Таблиця 4.4

Характер оперативних втручань, виконаних в II групі хворих

Характер оперативного втручання	Кількість	
	II етап	III етап
Релапаротомія, зовнішнє дренування жовчних проток	3	–
Висока гепатикоєюностомія	11	3
Висока бігепатикоєюностомія	3	3

ЕПСТ	1	–
ЕПСТ, ендобіліарне стентування	3	–
Черезшкірна черезпечінкова холангіостомія	2	2
Черезшкірне дренування скупчень жовчі і абсцесів	5	3
Разом …	26	11

Віддалені результати вивчені в терміни від 2 до 14 років. Оптимальні результати отримані при лікуванні малих і часткових пошкоджень (100%). При своєчасній діагностиці малих та часткових пошкоджень до розвитку системних ускладнень доцільне застосування мініінвазивних методик лікування. У випадках повних пошкоджень важливо відзначити три аспекти, що негативно впливають на безпосередній і віддалений результати:

1) неправильний вибір способу оперативного втручання;

2) виконання реконструктивних операцій в умовах перитоніту;

3) хірургами, що не володіють достатнім досвідом операцій на жовчних протоках.

Саме ці чинники були головними причинами неодноразових операцій і незадовільних результатів лікування (табл. 4.5).

Таблиця 4.5

Найближчі і віддалені результати ранньої корекції пошкоджень жовчних проток

Результати	Одноетапна корекція, n=16	Двохетапна корекція, n=19	Віддалені результати, n=35
Хороший, абс./%	9/56,3	16/84,2	29/82,9
Задовільний, абс./%	1/6,2	3/18,8	4/11,4

Незадовільний, абс./%	6/37,5	0	2/5,7
Неспроможність анастомозу	4	–	
Релапаротомія	3	–	
Стриктура	3	–	
Кількість наступних операцій	7	16	
Кількість наступних мініінвазивних втручань	9	7	
Летальний результат	1	–	1

На підставі проведеного аналізу розроблений алгоритм дій хірурга у разі виявлення пошкодження жовчної протоки в ранньому післяопераційному періоді (рис. 4.13).

Пошкодженняжовчної протоки

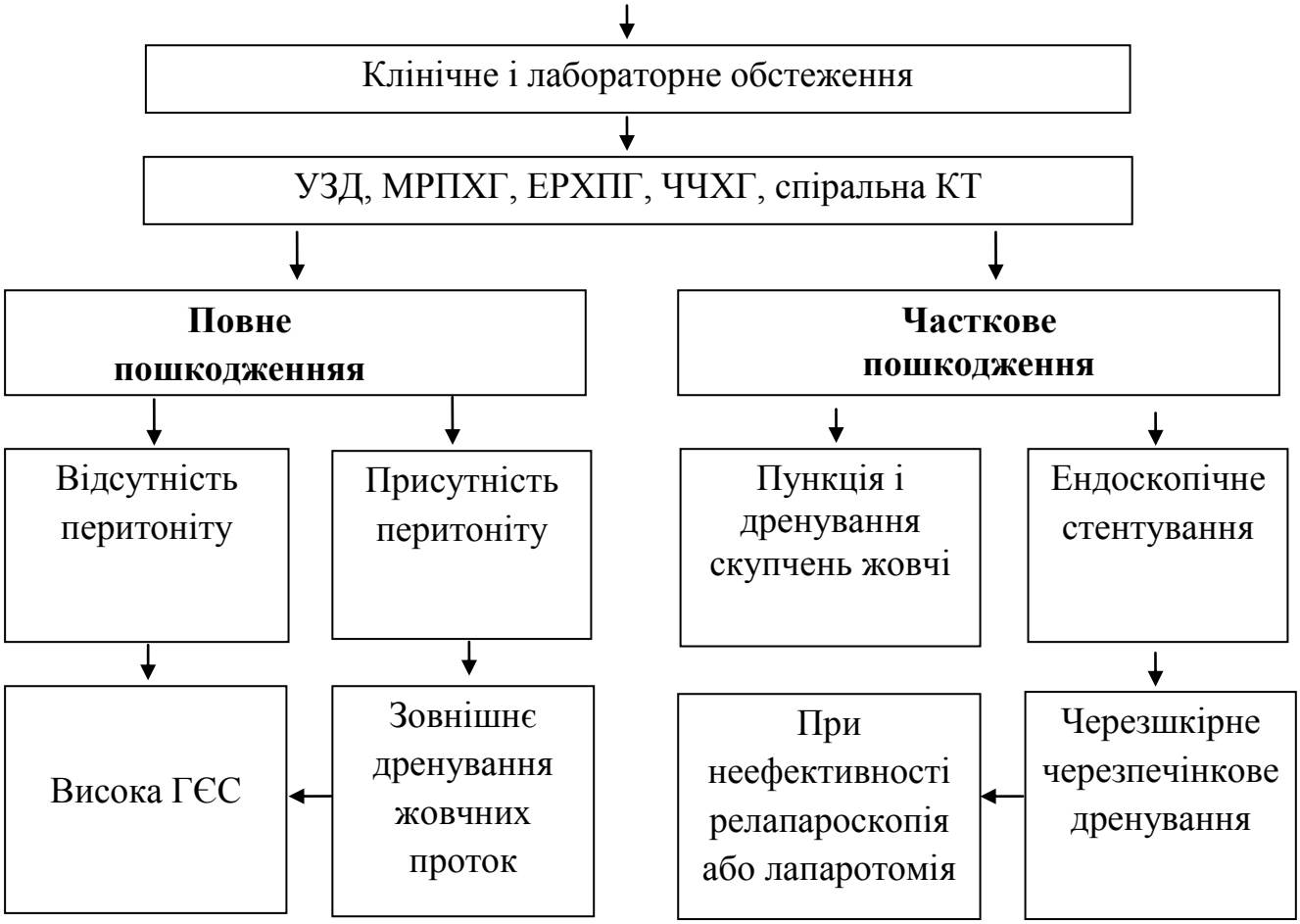

Рис. 4.13. Лікувально–діагностичний алгоритм при пошкодженнях жовчних проток, діагностованих в ранньому післяопераційному періоді.

Резюме

У терміни від 1 до 7 діб після лапароскопічної холецистектомії пошкодження були діагностовані у 35 пацієнтів. Більшість (94,3%) пошкоджень діагностовані в інтервалі 3–7 діб. У 16 (45,7%) спостереженнях виконане зовнішнє дренування жовчних проток з лапаротомного (13), лапароскопічного (2) та черезшкірного черезпечінкового (1) доступів. Спроби одномоментної корекції жовчовідтоку шляхом формування біліобіліарного або біліодигестивного співустя були зроблені у 10 (28,5%) хворих. У 24 (68,6%) випадках операції були виконані з лапаротомного

доступу, у 5 (14,3%) – з лапароскопічного, а у 6 (17,1%) – використані мініінвазивні втручання.

Алгоритм дій хірурга залежить від характеру пошкодження, а також наявності або відсутності перитоніту. При своєчасній діагностиці повних пошкоджень до розвитку жовчного перитоніту можливо виконання радикальних втручань. Операцією вибору слід вважати високу гепатикоєюностомію. При розвитку перитоніту на першому етапі показано зовнішнє дренування жовчних протоків з лапароскопічного аболапаротомного доступу з подальшою корекцією жовчовідтоку через 4–8 тиж. Проведені мікробіологічні дослідження показали, що висівання мікроорганізмів в жовчі різко збільшувалось з 20% на першу добу до 70% на третю добу після операції. Ступінь мікробної забрудненості жовчі при внутрішньочеревній або зовнішній жовчотечі висока вже на 2 добу та досягала високих значень (10^5–10^8 КУО в мл) в більшості зразків на 3–5 добу після операції. Ці дані підтверджують збільшення ризику ускладнень при одномоментній корекції пошкоджень жовчних проток у випадках їх пізньої діагностики. Застосування мініінвазивних методів лікування є оптимальним при жовчовитіканні з кукси міхурової протоки і неповних пошкодженнях магістральних жовчних протоків, а також при ліквідації обмежених внутрішньочеревних рідинних скупчень. Тактика лікування пошкоджень жовчних протоків повинна ґрунтуватися на мультидисциплінарному підході.

РОЗДІЛ 5
МЕТОДИ ЛІКУВАННЯ ХВОРИХ З ПОШКОДЖЕННЯМИ ЖОВЧНИХ ПРОТОК В ПІЗНЬОМУ ПІСЛЯОПЕРАЦІЙНОМУ ПЕРІОДІ ПІСЛЯ ЛАПАРОСКОПІЧНОЇ ХОЛЕЦИСТЕКТОМІЇ

У 34 (34,7%) пацієнтів пошкодження жовчних проток діагностовані в терміни від 8 до 30 діб після лапароскопічної холецистектомії (порівняльна група).

Аналіз кількісного розподілу операцій з приводу пошкоджень жовчних проток після лапароскопічної холецистектомії, діагностованих у пізньому післяопераційному періоді показав, що їх більша частина була виконана в інтервалі 8–14 діб (19–55,9%) (рис. 5.1).

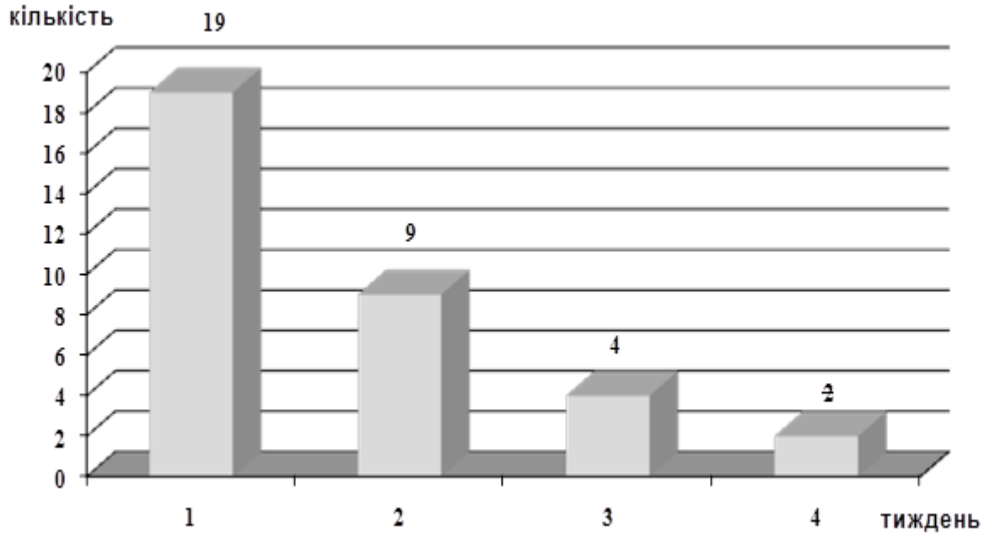

Рис. 5.1. Розподіл оперативних втручань за термінами їх виконання у пізньому післяопераційному періоді.

У цій групі хворих спостерігалися такі ж види пошкоджень, що і в інших групах (табл. 5.1).

Особливостями клінічних проявів у пізньому післяопераційному періоді були часте поєднання двох і більше ускладнень, зумовлених механізмами травми.

Таблиця 5.1

Види пошкоджень жовчних протокпри лапароскопічній холецистектомії в ІІІ групі хворих

Вид пошкодження	Кількість хворих	
	абс.	%
Резекція протоки з кліпуванням проксимальної кукси	18	52,9
Резекція протоки з кліпуванням та електроопіком проксимальної кукси	9	26,5
Електроопік стінки жовчної протоки з перфорацією	2	5,9
Кліпування жовчної протоки	1	2,9
Неспроможність кукси міхурової протоки	4	11,8
Разом ...	34	100

Так, поєднання обтураційної жовтяниці і жовчного перитоніту спостерігалося у 10 (29,4%) хворих, обтураційної жовтяниці і гнійного холангіту – у 4 (11,8%), обтураційної жовтяниці і абсцесу печінки – у 3 (8,8%). Троє з цих хворих поступили з явищами печінковій недостатності, ще 3 – з холангіогенним сепсисом. Одинадцять хворих були оперовані за місцем проживання, операції завершені дренуванням черевної порожнини.

Це можна пояснити чималим інтервалом часу між первинною операцією і терміном розпізнавання пошкодження. В умовах тривалої повної або часткової оклюзії жовчних проток наростає біліарна гіпертензія. В результаті бактеріальної транслокації або інфікуванні висхідним шляхом гострий холангіт швидко трансформується в гнійний. Це приводить до розвитку гострої печінкової недостатності, абсцедування печінки і сепсису. Не завжди гострий холангіт протікає з характерними клінічними симптомами тріади Шарко. У хворих при пересіченні та кліпуванні проксимального відділу загальної печінкової протоки в результаті наростаючої жовчної гипертензії відбувається зміщення кліпси та внутрішньочеревне жовчовитікання. Таким чином, на тлі обтураційної жовтяниці і холангіту розвивається клінічна картина жовчного перитоніту, що сприяло суттєвому

погіршенню стану хворих. Клінічні ознаки печінкової недостатності виявлені в 11 (32,4%) пацієнтів. Відзначалася виражена гіпербілірубінемія (100–300ммоль/л) з паралельним збільшенням активності трансаміназ (АЛТ – від 78 до 405 од/л, АСТ – від 83 до 264 од/л), що свідчило про виражену дисфункцію печінки. У 13 хворих гострий холангіт відповідав помірній (II) і важкій (III) ступеням відповідно до Токійської директиви, 2013 р.

Тактика лікування формувалася на основі індивідуального підходу відповідно до доктрини клініки на період дослідження з урахуванням тяжкості стану хворого, часу встановлення діагнозу, виду та рівня пошкодження, наявності ускладнень.Характер оперативних втручань, виконаних у III групі хворих, представлено в таблиці 5.2.

Таблиця 5.2

Характер оперативних втручань, виконаних в III групі хворих

Характер оперативного втручання	Кількість хворих	
	абс.	%
Лапаротомія		
зовнішнє дренування жовчних проток	16	47,1
біліобіліарний анастомоз	1	2,9
гепатикоєюностомія	3	8,8
висока гепатикоєюностомія	1	2,9
пластика жовчної протоки	1	2,9
Релапароскопія		
зовнішнє дренування жовчних проток	4	11,8
видалення кліпси, зовнішне дренування ЗЖП	1	2,9
кліпування кукси міхурової протоки	2	5,9
Ендоскопічний доступ		
ЕПСТ, ендобіліарне стентування	2	5,9
Черезшкірний доступ		
черезшкірна черезпечінкова холангіостомія	2	5,9
черезшкірне дренування абсцесу печінки	1	2,9
Разом ...	34	100

У пізньому післяопераційному періоді спроби одномоментної корекції жовчовідтоку з лапаротомного доступу зроблені лише у 6 (17,6%) хворих. У чотирьох випадках повних пошкоджень сформовані біліодигестивне співустя, в одному – біліобіліарний анастомоз. При крайовому пошкодженні загальної печінкової протоки виконана його пластика в поєднанні із зовнішнім дренуванням проток. Висока гепатикоєюностомія виконана через 9 діб після лапароскопічної холецистектомії при “надійному” кліпуванні проксимального відділу загальної печінкової протоки за відсутності внутрішньочеревного жовчовитікання. Завдяки наявності розширення позапечінкових жовчних проток і повздовжньому розрізу лівої печінкової протоки без особливих технічних труднощів сформований анастомоз довжиною 3 см. Гепатикоєюностомія по стандартній методиці виконана у 3 хворих в хірургічному стаціонарі за місцем проживання на тлі жовчного перитоніту. Вусіх випадках в післяопераційному періоді відмічена неспроможність співустя з розвитком перитоніту. Виконана релапаротомія, зовнішнє дренування жовчних проток та ушивання отвору в тонкій кишці. Формування біліобіліарного анастомозу також супроводжувалось неспроможністю і функціонуванням неповної зовнішньої жовчної нориці протягом двох тижнів. Нориця самостійно закрилась, проте через 3 міс після операції у хворої з'явилася клініка холангіту.

У 23 (67,7%) спостереженнях виконано зовнішнє дренування жовчних проток з лапаротомного (16), лапароскопічного (4) та черезшкірного черезпечінкового (3) доступів.

У 6 хворих госпіталізованих в клініку у зв'язку з тяжкістю вихідного стану (тривала гіпербілірубінемія з рівнем загального білірубіну понад 200 ммоль/л, печінкова недостатність, жовчний перитоніт), наявністю гнійних ускладнень (підпечінкові абсцеси або абсцеси печінки, гострий холангіт III ст. та ін.) як перший етап оперативного лікування виконали зовнішнє дренування жовчних проток з лапаротомного доступу. У десяти хворих аналогічне втручання виконано за місцем проживання. У 3 з них за зміщення

або випадіння дренажу протоків розвинулася клініка холангіту, ремітуюча обтураційна жовтяниця. У зв'язку з неадекватним дренуванням біліарної системи виконана релапаротомія і зовнішнє дренування жовчних проток.

Лікування абсцесів печінки було комплексним і включало консервативні заходи (інфузійна терапія, ентеральне живлення, антибіотикотерапію) і хірургічні втручання, направлені на декомпресію жовчних проток і санацію абсцесу. Першим етапом в лікуванні холангіогенних абсцесів печінки була черезшкірна пункція або дренування порожнини гнійника під контролем ультразвукового дослідження. Метод дозволяє не лише уточнити діагноз, але і евакуювати гній та визначити чутливість мікрофлори з метою проведення направленої антибіотикотерапії. Перевагу віддавали препаратам широкого спектру дії, що впливають на аеробну і анаеробну мікрофлору. У цьому плані найбільш ефективними виявилися антибіотики цефалоспоринового ряду третього і четвертого поколінь. Обов'язково призначали препарати групи метронідазола, що володіють бактерицидною дією на анаеробні бактерії і проникністю в порожнину абсцесу. Крім того, використовували місцеву санацію порожнини абсцесу під час пункції або через дренаж розчинами антисептиків. Часто виявляється сполучення порожнини абсцесу з протоковою системою печінки. У таких випадках дренаж порожнини абсцесу функціонує як холангіостома. Приводимо наступне спостереження.

Хвора С., 55 років (іст. хвороби № 568/98) 20.02.01 переведена у клініку з районної лікарні з явищами обтураційної жовтяниці і холангіту, печінкової недостатності. Згідно з випискою з історії хвороби, хворій 11.02.98 р. у плановому порядку виконано лапароскопічну холецистектомію з приводу хронічного калькульозного холециститу.

Операція супроводжувалась підвищеною кровоточивістю тканин в зоні операції. Інших особливостей не відмічено. На 2–гу добу післяопераційного періоду з'явилася іктеричність склер і шкірних покривів. При біохімічному дослідженні крові виявлено збільшення концентрації загального білірубіну

(62,7 ммоль/л) без суттєвого превалювання фракцій (прямий 30,7 ммоль/л, непрямий 32,0 ммоль/л), АЛТ1,02 ммоль/(г×л), АСТ 0,86 ммоль/(г×л), лужної фосфатази 265 од/л.

За даними ультразвукового дослідження ознак обтураційної жовтяниці не виявлено, через що хворій призначена інфузійна терапія як при діагнозі “загострення хронічного гепатиту”. Проте, не дивлячись на лікування протягом тижня, позитивного ефекту не отримали. Поряд з погіршенням загального стану і прогресування жовтяниці (загальний білірубін 252,7 ммоль/л, прямий 130,7 ммоль/л, непрямий 122,0 ммоль/л, АЛТ 2,2 ммоль/(г×л), АСТ 2,86 ммоль/(г×л), лужна фосфатаза 265 од/л, відмічена поява гіпертермії до 38–39^{0}С. За наполяганням родичів хвора переведена у Національний інститут хірургії та трансплантології імені О.О. Шалімова.

За даними ультразвукового дослідження виявлено розширення внутрішньо– та позапечінкових проток до рівня розвилки. Крім того, в 6 сегменті печінки виявлена гіпоехогенне утворення діаметром 5–6 см з рідинним вмістом. При ендоскопічній ретроградній холангіографії виявлено загострений контур закупорки загальної жовчної протоки в супрадуоденальному відділі, вище за перешкоду контраст не поступає. Встановлено діагноз: пошкодження загальної печінкової протоки, тип II по Bismuth, обтураційна жовтяниця, гострий холангіт III ст., абсцес правої долі печінки. З урахуванням тяжкості стану хворої і очевидної неможливості виконання радикальної операції, в якості першого етапу лікування виконано дренування абцесу печінки з черезшкірного черезпечінкового доступу. Евакуйовано 90 мл густого сливкоподібного гною. Порожнину санували розчином мірамістину. Протягом першої доби після процедури по дренажу виділилося 150 мл жовчі, в подальші чотири доби її кількість збільшилася до 450 мл. На тлі лікування, яке включало системну антибіотикотерапію під контролем чутливості мікрофлори, відмічено поліпшення стану хворої, відмічено зниження показників цитолізу печінки. При фістулохолангіографії контрастована порожнина холангіогенного абсцесу правої долі печінки та

виявлено сполучення з внутрішньопечінковими жовчними протоками (рис. 5.2).

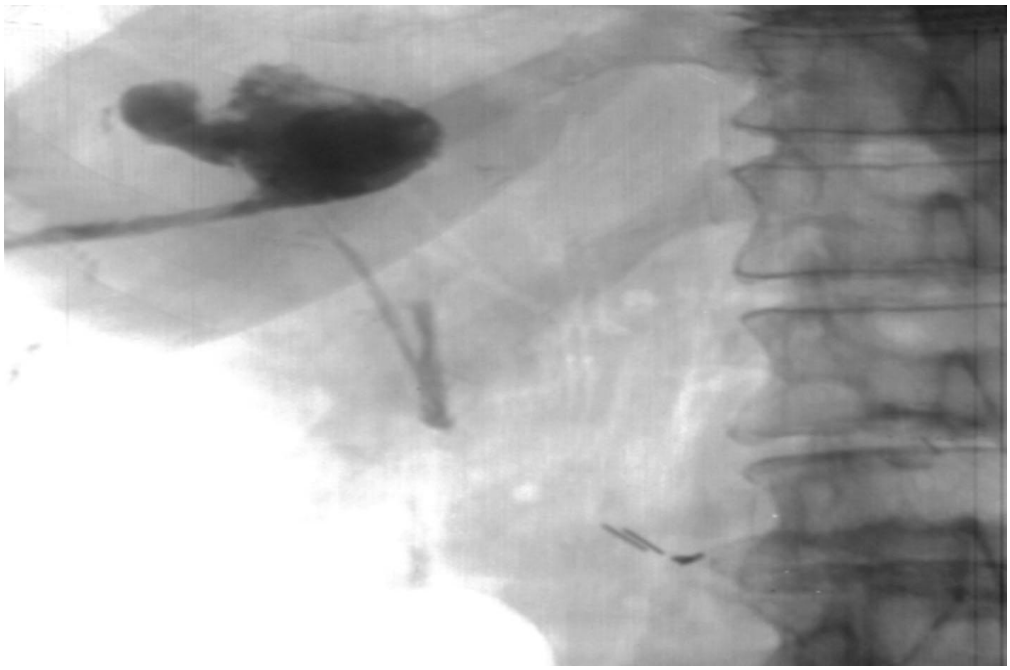

Рис. 5.2. Черезшкірна черезпечінкова холангіографія. Холангіогенний абсцес правої долі печінки, що сполучається з внутрішньопечінковими жовчними протоками. Кліпса на рівні загальної жовчної протоки.

Через 15 діб з моменту госпіталізації хвора з функціонуючою холангіостомою виписана в задовільному стані для амбулаторного лікування за місцем проживання.

Через 5 тиж 12.04.01 госпіталізована вдруге. Після обстеження 14.04.01 – виконана операція висока гепатикоєюностомія з розсічення лівої печінкової протоки. Післяопераційний період – без ускладнень. Черезпечінковий стент вилучений на 6–ту добу післяопераційного періоду. Протягом десятилітнього терміну спостереження стан хворої задовільний.

При множинних холангіогенних дрібних абсцесах їх дренування зазвичай неможливе. У даній ситуації необхідне невідкладне зовнішнє дренування позапечінкових жовчних проток і масивна антибактеріальна

терапія з призначенням антибіотиків широкого спектру дії та з урахуванням чутливості мікрофлори.

З лапароскопічного доступу у 4 випадках було виконано зовнішнє дренування жовчних проток, санацію і дренування черевної порожнини: у двох випадках з приводу повних пошкоджень, ще у двох – у зв'язку з неспроможністю кукси міхурової протоки. Слід зазначити, що навіть у хворих з розлитим жовчним перитонітом за допомогою лапароскопічної техніки вдалося повноцінно санувати черевну порожнину і встановити дренажі в жовчні протоки. У хворих з виявленою неспроможністю кукси міхурової протоки виконана інтраопераційна холангіографія. В обох випадках виявлені резидуальні конкременти загальної жовчної протоки, проте, у зв'язку з вираженою інфільтрацією тканин печінково–дванадцятипалої зв'язки вирішено утриматись від холедохотомії і обмежитися зовнішнім дренуванням жовчних проток. Надалі з успіхом виконана ендоскопічна папілосфінктеротомія і видалення конкременту. У двох випадках для декомпресії жовчних проток в якості першого етапу операції виконана черезшкірна черезпечінкова холангіостомія. Вибір способу декомпресії був зумовлений тяжкістю стану пацієнтів (обтураційна жовтяниця протягом 10–15 діб, гіпербілірубінемія понад 250 ммоль/л, явища печінкової недостатності), а також через неможливість виконання дренування жовчних проток з ендоскопічного доступу. Зовнішнє дренування жовчних проток і інтенсивна медикаментозна терапія призвели до купування обтураційної жовтяниці. У плановому порядку в інтервалі 4–6 тиж були виконані радикальні операції (висока гепатикоєюностомія).

Двоє хворих госпіталізовані вдруге у зв'язку з погіршенням стану на 8–10 добу після лапароскопічної холецистектомії та виписки із стаціонару. Погіршення загального стану відзначали протягом останніх 4 діб. Посилилась біль в животі, з’явилась іктеричність склер і шкірних покривів. За даними ультразвукового обстеження виявлено внутрішньочеревне скупчення жовчі в ділянці ложа жовчного міхура об'ємом до 300–400 мл. Під

час ендоскопічної ретроградної холангіографії виявлено холедохолітіаз з защемленням конкременту в дистальному відділі загальної жовчної протоки і неспроможність кукси міхурової протоки. Виконано ендоскопічну папілосфінктеротомію з видаленням конкрементів, ендобіліарне стентування жовчних протоків. Внутрішньочеревне скупчення жовчі усунуто черезшкірними пункціями під контролем ультразвукового дослідження. Пацієнти виписані з одужанням.

В якості наступних операцій після зовнішнього дренування жовчних проток виконано високу гепатико– і бігепатикоєюностомію (23). У трьох випадках невдалих спроб відновлення жовчовідтоку шляхом формування біліобіліарного і гепатикоєюноанастомозу в зв'язку з розвитком стриктур також висока гепатикоєюностомія.

Таким чином, добрі і задовільні результати отримані у 97,1% пацієнтів (табл.5.3).

Таблиця 5.3

Найближчі і віддалені результати пізньої корекціїпошкоджень жовчних проток

Результати	Одноетапна корекція, n=9	Двохетапна корекція, n=25	Віддалені результати, n=34
Добрий, абс./%	4/44,4	22/88,0	29/85,3
Задовільний, абс./%	1/11,1	2/8,0	4/11,8
Незадовільний, абс./%	4/55,5	1/4,0	1/2,9
Неспроможність анастомозу	4	–	
Стриктура	1	1	
Повторні операції	7	26	
Повторні мініінвазивні втручання	2	6	

Резюме

Таким чином, у III групі хворих частка операції зовнішнього дренування жовчних проток склала 23 (67,7%) хворих. Операцію виконували з лапаротомного (16), лапароскопічного (4) і черезшкірного черезпечінкового (3) доступів. Хороші безпосередні результати при використанні

мініінвазивних методик свідчить про те, що вони можуть мати альтернативу відкритій операції. Спроби одномоментної корекції жовчовідтоку з лапаротомного доступу зроблено у 6 (17,6%) хворих і лише в одному спостереженні отримано позитивний результат. Причинами незадовільних результатів були або вибір неадекватного способу корекції, або виконання операції на фоні жовчного перитоніту. Кращі результати отримані при використанні двохетапної тактики лікування пошкоджень.

РОЗДІЛ 6
АНАЛІЗ ТА УЗАГАЛЬНЕННЯ РЕЗУЛЬТАТІВ ДОСЛІДЖЕННЯ

Загально визнано, що впровадження лапароскопічної технології холецистектомії зумовило збільшення частоти пошкодження жовчних проток в 2–5 разів – до 0,3–2% в порівнянні з відкритою технікою операції [14,54,68, 99,143, 175]. Хірургічна корекція ятрогенного пошкодження жовчних проток при холецистектомії є однією з найбільш складних проблем біліарної хірургії. Незважаючи на значний прогрес в лікуванні протягом останніх десятиліть, результати оперативного лікування пошкоджень жовчних проток свідчать про високі рівні ускладнень (10–47%), летальності (3,2–28,2%) та незадовільних віддалених результатів (10–38%) [70,90]. Неадекватне лікування пошкоджень жовчних проток призводить до серйозних ускладнень, таких як жовчний перитоніт, сепсис і поліорганна недостатність в ранній фазі, а у віддаленому періоді – до біліарного цирозу, що вимагає трансплантації печінки [161].

В даний час встановлені найбільш важливі прогностичні фактори, що визначають результат оперативного лікування пошкоджень жовчних проток: локалізація пошкодження (чим нижче ушкодження, тим краще результат) [112]; реконструкція в умовах перитоніту і сепсису [75, 155]; наявність поєднаної травми судин [67,70, 88,112]; лікування в спеціалізованому центрі [152, 167]; терміни оперативної корекції [80, 152, 160, 167], використання правильної хірургічної техніки і участь досвідченого хірурга [167]. Дані щодо оптимальних термінів хірургічних втручань суперечливі, хоча саме часовий фактор вважають одним з найбільш важливих прогностичних факторів, що визначають результат оперативного лікування пошкоджень жовчних проток.В останніх класифікаціях пошкоджень жовчних проток EAES і “ATOM” час їх розпізнавання (крім анатомічної локалізації та механізму) визначено однією із основних характеристик [44, 143].

Пошкодження жовчних проток в ході лапароскопічної холецистектомії виявляють всього в 15–30% спостережень [55,56], а терміни їх діагностики в післяопераційному періоді характеризуються широким інтервалом: у 50,5% випадків їх розпізнають в межах 3 міс післяопераційного періоду, у решти 20,5% – через 3 міс [69].

Ряд авторів вважають, що корекція інтраопераційно виявлених пошкоджень супроводжується меншою летальністю, частотою ранніх післяопераційних ускладнень і пізніх біліарних стриктур, повторних хірургічних втручань, ніж при відстроченому їх виявленні уже при розвитку ускладнень (7, 24, 14 і 29% проти 18, 50, 23 і 47% відповідно) [84]. З іншого боку є серйозні заперечення проти виконання радикальних операцій в ранні терміни після пошкодження. Через невеликий діаметр жовчних проток і їх тонку стінку негайне відновлення жовчовідтоку може закінчитися невдачею [47]. Крім того, в ході ранньої операції існує можливість недооцінки пошкодження [110].

Хірургічна тактика при пошкодженні жовчної протоки і їх ускладненнях в літературі мають місце принципові розбіжності. Вона стосується методик, техніки, оптимальних термінів, доступів, виду, обсягу операції, місця і ролі мініінвазивних втручань. При цьому застосовують ендоскопічні і черезшкірні, відновлювальні та реконструктивні втручання, резекцію і трансплантацію печінки в залежності від типу пошкодження та наявності ускладнень (холангіт, внутрішньочеревне скупчення жовчі і жовчний перитоніт, абсцес чи атрофія частки печінки, вторинний біліарний цироз і портальна гіпертензія [142].

Хірургічна тактика і вибір оптимального методу відновлення жовчовідтоку при пошкодженнях жовчних проток при холецистектомії залежно від терміну його виявлення є предметом дискусії [81,115]. Тому є безперечною необхідність розробки ефективної діагностики та оптимальних способів хірургічної корекції пошкоджень жовчних проток в залежності від термінів їх виявлення.

Метою дослідження було поліпшення результатів лікування хворих з пошкодженнями жовчних проток під час лапароскопічної холецистектомії шляхом розробки способів їх ранньої діагностики й патогенетично обґрунтованих методів хірургічної корекції.

Дослідження базується на аналізі результатів лікування 98 хворих з ятрогенними пошкодженнями жовчних протоків в ході лапароскопічної холецистектомії (відібраних методом суцільної вибірки), що лікувались у Національному інституті хірургії і трансплантології іменіО. О. Шалімова НАМН України за період з червня 2000 по грудень 2014 р. Дану вибірку склали пацієнти, у яких діагноз пошкодження протоки був встановлений в терміни від 0 до 30 діб після операції.

Вказану групу хворих склали 20 чоловіків і 78 жінок (у співвідношенні 1:3,9) у віці від 21 до 75 років, що структурно відповідає більшій поширеності жовчнокам'яної хвороби у осіб жіночої статі. Пошкодження жовчних проток частіше спостерігалися у хворих у віці від 30 до 60 років (69,4%), тобто в період найбільш активної і плідної діяльності людини і це свідчить про високу соціально–економічну сутність проблеми.

У 14 хворих пошкодження відмічені у ході лапароскопічної холецистектомії в клініці, 4 хворих оперовані нами в хірургічних стаціонарах міста по лінії санітарної авіації. Інші 80 хворих направлені в Інститут з різних лікувальних установ України.

Залежно від термінів діагностики пошкоджень хворих розділили на 3 групи: I група – 29 (29,6%) пацієнтів – з інтраопераційно діагностованими пошкодженнями; II група – 35 (35,7%) – з пошкодженнями, діагностованими у ранньому післяопераційному періоді (у терміни від 1 до 7 діб); III група – 34 (34,7%) пацієнтів – з пошкодженнями, діагностованими в пізньому післяопераційному періоді (у терміни від 8 до 30 діб).

У ході лапароскопічної холецистектомії відмічені механічні, термічні, а також поєднані пошкодження жовчних проток. Спостерігали 85 великих і 13 малих пошкоджень жовчних проток. Серед великих – 9 часткових і 76

повних пошкоджень. Високі пошкодження – типи III і IV– відмічені у 48 (63,1%) пацієнтів з повними пошкодженнями, у трьох із них поєднані травми судин.

Інтраопераційно пошкодження жовчних проток діагностували у 29 (29,6%) пацієнтів –I група, з них у 8 пацієнтів у ході лапароскопічної холецистектомії у клініці, у решти хворих – в інших лікувальних установах. В більшості випадків наявність пошкоджень була встановлена за клінічними ознаками (поява жовчі в операційному полі, потовщення ймовірної міхурової протоки та поява додаткових трубчатих утворень в ході операції, необхідність використання більшої, ніж зазвичай, кількості кліпс). Інтраопераційну холангіографію використовували у 7 випадках, і лише у 4 вона була інформативною.

Хірургічна тактика після встановлення діагнозу пошкодження була наступною: у 4 (13,8%) пацієнтів операції завершені лапароскопічним доступом (у трьох випадках часткові пошкодження були кориговані, в одному виконано зовнішнє дренування жовчних проток); у 16 (55,2%) хворих проведена конверсія на відкриту операцію та первинна корекція жовчовідтоку шляхом виконання відновних і реконструктивних операцій; у 9 (31%) хворих операції завершені зовнішнім дренуванням жовчних проток.

Після зовнішнього дренування проток 5 хворих були в терміновому порядку направлені в Інститут та прооперовані протягом доби з моменту пошкодження, інші 5 – у плановому порядку через 1–1,5 міс. вусіх випадках виконана висока гепатикоєюностомія.

H. Bismuth і P.E. Majno (2001) також допускають виконання ранньої реконструкції у випадках, коли пацієнта переводять в спеціалізовану клініку в день пошкодження, а також у хворих з оклюзією проксимальних відділів жовчного дерева при виникненні обтураційної жовтяниці і достатньому розширенні проток в умовах мінімального локального запалення та відсутності жовчовитікання [47].

Максимальну кількість позитивних віддалених результатів отримано після виконання високої гепатикоєюностомії (9 з 10 – 90%). Після виконання інших способів відновлення жовчовідтоку (формування біліобіліарного анастомозу, гепатикодуоденостомія, гепатикоєюностомія за стандартною методикою) у 5 з 10 хворих відмічена неспроможність співустя або формування стриктури в терміни від 6 міс до 1 року, що потребувало виконання повторних (хірургічних або мініінвазивних) втручань.

Таким чином, підтверджується думка, що раннє розпізнавання пошкодження та адекватне відновлення жовчовідтоку досвідченими хірургами сприяє зменшенню кількості післяопераційних ускладнень, летальності та незадовільних віддалених наслідків [84, 162]. За іншими даними при порівнянні частоти післяопераційних ускладнень (стриктури, рецидивуючий холангіт, необхідність мініінвазивних втручань та повторної реконструкції) і смертності при операціях в ранні (менше 2 тиж) і пізні (більше 12 тиж) строки не було встановлено відмінності в результатах, але при умові, що корекція виконувалась фахівцями [80].

У 35 пацієнтів пошкодження були діагностовані в ранньому післяопераційному періоді, у більшості з них (94,3%) – в інтервалі 3–7 діб вже при розвитку типової клінічної картини – жовчного перитоніту, жовтяниці або жовчної нориці.

Діагностика пошкоджень мала комплексний характер та включала, крім загальноклінічних та лабораторних, методи інструментальної візуалізації протокової системи печінки (УЗД, рентгенологічні, магніторезонансна холангіопанкреатографія та спіральна комп’ютерна томографія з внутрішньовенним контрастуванням). Аналіз результатів показав, що магніторезонансна холангіопанкреатографія є високо інформативним неінвазивним методом дослідження при пошкодженнях жовчних проток (чутливість – 94,1%, специфічність – 95,1%, загальна точність – 95,5%) і є альтернативою інвазивним методикам. Це підтверджують і інші автори [54], які одержали діагностичну точність методу

95,6%. Магніторезонансна холангіопанкреатографія має беспеpечні переваги перед інвазивними рентгенологічними методами, тому що дозволяє візуалізувати жовчні протоки вище і нижче рівня обструкції, точно визначити локалізацію пошкодження, його протяжність та причину, отримати додаткову інформацію про наявність блокованих або не включених в біліодигестивний анастомоз проток без ризику виникнення хірургічних ускладнень. Методи прямого контрастування в багатьох випадках виявляються малоінформативними або нездійсненні внаслідок серйозних технічних складнощів. Виконання магніторезонансної холангіопанкреатографії дозволило відмовитися від застосування інвазивних методів контрастування жовчних проток у 44,7% спостережень.

У 24 (68,6%) випадках операції були виконані з лапаротомного доступу, у 5 (14,3%) – з лапароскопічного, а у 6 (17,1%) – використані мініінвазивні втручання. Спроби одномоментної корекції жовчовідтоку шляхом формування біліобіліарного або біліодигестивного співустя були зроблені у 10 (28,5%) хворих, але помилковий вибір методів хірургічної корекції призвів до високого рівня ускладнень та незадовільних результатів.

У 16 (45,7%) спостереженнях в зв’язку з розвитком перитоніту чи місцевих гнійних ускладнень виконане зовнішнє дренування жовчних проток з лапаротомного (13), лапароскопічного (2) та черезшкірного черезпечінкового (1) доступів. Загалом мініінвазивні втручання, в т.ч. з лапароскопічного доступу, були використані у 31,4% хворих. Показаннями для їх використання були як великі, так і малі пошкодження. Якщо в першому випадку вони були методом вибору при ліквідації виниклих ускладнень, то в другому – остаточним методом корекції. В подальшому 17 хворих були оперовані повторно, ще 6 – втретє після невдалих реконструктивних втручань та їх ускладнень. У підсумку, в 94,3% хворих II групи одержані позитивні результати. Встановлено три фактори, що негативно впливають на безпосередній і віддалений результати лікування:

1) неправильний вибір способу оперативного втручання;

2) виконання реконструктивних операцій в умовах перитоніту;

3) хірурги, що не володіють достатнім досвідом операцій на жовчних протоках.

Цю точку зору підтверджують і інші автори. Так, за даними A. K. Sahajpal та співавторів(2010), ймовірність розвитку стриктур у хворих після корекції пошкоджень жовчних протоків у проміжному періоді (72 год – 6 тиж) була суттєво вища, ніж у хворих, яким операції виконані негайно (0–72 год) або в пізньому післяопераційному періоді (6 тиж і більше) (p=0,03).

З метою вивчення динаміки запального процесу та встановлення оптимальних строків виконання реконструктивних втручань у 48 хворих з пошкодженнями жовчних проток проведено бактеріологічне дослідження жовчі, яку забирали в різні терміни після лапароскопічної холецистектомії під час операції або пункції під контролем ультразвукового дослідження, а також з дренажів черевної порожнини або жовчних проток. Якісний склад мікрофлори жовчі у хворих різних груп практично не відрізнявся. Грамнегативні бактерії були висіяні в 62,6% випадків, грампозитивні – в 30,2%, гриби роду Candida – 7,2%. Серед грамнегативних мікроорганізмів домінували представники ентеробактерій, зокрема E. coli і клебсієла, серед грампозитивних – ентерококи. Облігатні анаероби були виявлені у 15% випадків і представлені в основному бактеріями роду Bacteroides. Незалежно від клінічного перебігу захворювання та термінів забору матеріалу, в більшості (72%) випадків виділяли мікробні асоціації. Одержані нами дані співпадають з результатами інших досліджень [1].

Висівання мікроорганізмів в жовчі різко збільшувалось з 20% на 1–шу добу до 70% на 3–тю добу після операції. Ступінь мікробної забрудненості жовчі при внутрішньочеревній або зовнішній жовчотечі висока вже на 2–гу добу та досягала високих значень (10^5–10^8 КУО в мл) в більшості зразків на 3–5 добу після операції. Ці дані підтверджують збільшення ризику ускладнень при одномоментній корекції пошкоджень жовчних проток у випадках їх пізньої діагностики. У хворих з обтураційною жовтяницею за час

спостереження цей показник виріс з 11,1 до 38,4%. Це служить обґрунтуванням для збільшення термінів виконання радикальної операції у випадках розвитку обтураційної жовтяниці та обмежити можливість виконання радикальної операції при наявності та розвитку органної дисфункції, тобто холангіту III ступеня (згідно Токійської директиви, 2013). У нашому матеріалі максимальний термін для успішного формування високого гепатикоєюноанастомозу склав 9 діб. На думку R.K. Gupta та співавторів(2013), оптимальний час для повторної операції повинен відповідати таким критеріям: по–перше, необхідне розширення проксимальної кукси жовчної протоки більше 5 мм в діаметрі; по–друге, відсутня інфекція в зоні операції [54].

L. Stewart, L. W. Way [167] вважають, що найбільш важливими чинниками, що визначають успіх реконструкції, є:

1) повна ліквідація внутрішньочеревної інфекції (адекватне дренування жовчних протоків і санація рідинних скупчень);

2) вичерпна характеристика травми за допомогою холангіографії;

3) правильна хірургічна техніка та участь досвідченного хірурга.

На думку N. O. Machado (2011), факторами, які впливають на довгостроковий результат після гепатикоєюностомії, є наявність активного перитоніту на час реконструкції, поєднання пошкоджень жовчної протоки і судин, рівень пошкодження (на рівні або вище біфуркації жовчних проток) і кількість попередніх операцій [127].

Таким чином, більшість авторів вважають наявність перитоніту протипоказанням до виконання реконструктивних втручань і рекомендують на першому етапі виконувати тільки зовнішнє дренування жовчних протоків.

У випадках запізнілої діагностики, лікувальні заходи повинні бути спрямовані на ліквідацію присутніх ускладнень (жовчний перитоніт, зовнішня жовчна нориця або обтураційна жовтяниця), переважно за допомогою мініінвазивних втручань.

Наша думка співпадає з точкою зору E. de Santibanes та співавторів(2006), R. B. Colovic (2009), що у тих випадках, коли за допомогою мініінвазивних методик вдається ліквідувати сепсис і перевести перебіг захворювання у контрольований процес, квапитися з радикальними хірургічним втручанням не слід [72, 104]. Його доцільно виконувати після стабілізації стану пацієнта і ліквідації гострого запалення в підпечінковому просторі внаслідок жовчовитікання та перенесеної операційної травми (через 6–8 тиж).

Макроскопічно зміни в зоні операції та стінці жовчних проток відповідають одержаним результатам мікробіологічного дослідження. При оклюзії проксимального відділу жовчної протоки ознаки запального процесу в підпечінковому просторі мінімальні. При жовчному перитоніті відзначено виражену ексудативно–інфільтративну реакцію тканин в зоні пошкодження протоки та печінково–дванадцятипалої зв’язки. При неускладненому перебігу після зовнішнього дренування жовчних проток термін 4–6 тиж є достатнім для повного усунення запального процесу в підпечінковому просторі та створення оптимальних умов для виконання реконструктивного втручання. У інших хворих (після декількох оперативних втручань, з місцевими гнійними ускладненнями) ці терміни повинні складати 2–3 міс.

У більшості хворих III групи (19–55,9%) пошкодження були діагностовані в інтервалі 8–14 діб після лапароскопічної холецистектомії.Особливостями клінічних проявів у пізньому післяопераційному періоді були часте поєднання двох і більше ускладнень. Так, поєднання обтураційної жовтяниці і жовчного перитоніту спостерігалося у 10 (29,4%) хворих, обтураційної жовтяниці і гнійного холангіту – у 4 (11,8%), обтураційної жовтяниці і абсцесу печінки – у 3 (8,8%), у 3 з них – печінкова недостатність, ще у 3 – холангіогенний сепсис.

Спроби одномоментної корекції жовчовідтоку з лапаротомного доступу зроблено лише у 6 (17,6%) хворих. У 4 випадках повних пошкоджень сформовані біліодигестивне співустя, в 1 – біліобіліарний

анастомоз, в 1 – пластика в поєднанні із зовнішнім дренуванням проток. У 23 (67,7%) спостереженнях виконане зовнішнє дренування жовчних протоків з лапаротомного (16), лапароскопічного (4) та черезшкірного черезпечінкового (3) доступів.

При порівняльному аналізі обсягу оперативних втручань у хворих з ранніми та пізніми термінами діагностики пошкоджень встановлено, що можливість виконання радикальних втручань достовірно залежить від строків (табл. 6.1).

Різниця за частотою виконання радикальних операцій статистично значима, що свідчить про те, що навіть при різних підходах до тактики лікування можливість їх виконання зменшується зі збільшенням строків їх діагностики. Розвиток перитоніту, системних ускладнень робить неможливою одномоментну корекцію та потребує етапного лікування. A. Iannelli та співавтори (2013) також прийшли до висновку, що терміни проведення хірургічної корекції пошкодження жовчних проток, що виникли під час холецистектомії, суттєво впливають на частоту повторних процедур і відтермінована корекція є кращим варіантом [144].

Таблиця 6.1

Порівняльна характеристика за характером оперативних втручань в II і III групах хворих

Характер операцій	2 група (n=35)		3 група (n=34)		P (χ^2)
	абс.	%	абс.	%	
Радикальні	19	54,3	6	17,6	χ^2=10,5 p=0,0012
Паліативні	16	45,7	23	67,7	χ^2=3,4 p=0,066
Лапаротомний доступ	24	68,6	22	64,7	χ^2=0,1 p=0,733
Лапароскопічний доступ	5	14,3	7	20,6	χ^2=0,40 p=0,526
Мініінвазивні втручання	6	17,1	5	14,7	χ^2=0,08 p=0,782

За їх даними повторні процедури були потрібні у 56,7% хворих після негайної корекції, у 40,7% – після корекції в ранні терміни після пошкодження (p <0,05) і у 6,8% – в пізні терміни (p<0,001).

При виявленні у ході операції пересічення або висічення частини жовчної протоки можливі три варіанти дій:

1) зовнішнє дренування жовчних проток;

2) формування біліобіліарного анастомозу;

3) виконання реконструктивної операції.

Хірургу, який оперує в таких ситуаціях, необхідно вирішити дилему: намагатися відновити жовчовідток одним з відомих способів або завершити операцію зовнішнім дренуванням жовчних проток і спрямувати хворого для подальшого лікування у спеціалізований центр.

Що стосується оптимального методу радикальної корекції повних пошкоджень жовчних проток, то наш досвід переконливо доводить, що операцією вибору є формування високого гепатикоєюноанастомозу за розробленими нами принципами. Вільний від натягу жовчно–тонкокишковий анастомоз з виключеною по Ру петлею тонкої кишки є оптимальним способом корекції, що дозволяє отримати хороші результати у 94–96% випадків перетину чи висічення протоки. Причому вказаного результату можливо досягти як при інтраопераційному виявленні пошкодження, так і при їх діагностиці в післяопераційному періоді. Необхідними умовами успіху є відсутність запальних змін в зоні операції та її виконання фахівцем в гепатобіліарній хірургії. Інші способи корекції (біліобіліарний анастомоз, гепатикодуоденостомія, гепатикоєюностомія по стандартній методиці, в т.ч. з черезпечінковим дренуванням) не повинні застосовуватись. Необхідно чітко уявляти, що термічне ушкодження протоки може бути більшою протяжності, ніж це передбачають під час ревізії. Повний перетин протоки майже завжди супроводжується втратою довжини протоки внаслідок аплікації кліпсами або висічення сегмента протоки. До того ж видалення розчавлених тканин

пересіченого кінця протоки до здорової стінки також веде до додаткової втрати довжини протоки. З цієї причини рідко вдається сформувати анастомоз кінець в кінець без натягу навіть при додатковій мобілізації дванадцятипалої кишки за Кохером. Частота рестриктури при формуванні анастомозу кінець вкінець при пошкодженнях в ході лапароскопічної холецистектомії досягає 100%. За цих же причин недоцільне формування біліодигестивних співусть за традиційними методиками. Невеликий діаметр жовчної протоки передбачає формування завідомо вузького співустя, схильного до стенозування. Погано накладений біліодигестивний анастомоз значно ускладнює і без того важку ситуацію.

За даними S. Connor, O.J. Garden (2006), тільки у 17% хворих з пошкодженнями жовчних проток відновлення в районних лікарнях було успішним, в той же час в спеціалізованих хірургічних клініках – у 94% [73]. Тому при інтраопераційному виявленні повного пошкодження протоки і відсутності умов і технічних можливостей для повноцінної корекції слід виконати зовнішнє дренування жовчних проток з лапароскопічного або лапаротомного доступу і направити хворого в спеціалізований хірургічний центр.

Неспроможність міхурової протоки та пошкодження ходів Люшка після лапароскопічної холецистектомії відносяться до “малих“, їх з успіхом лікують з використанням ендоскопічного стентування і черезшкірного дренування. Тим не менше, такі пошкодження заслуговують на увагу, тому що в результаті несвоєчасної діагностики та неправильного вибору тактики лікування вони можуть привести до тяжких наслідків. Деякі автори повідомляють про високий рівень (4,2%) пов'язаних з ними смертності [117]. Смертність була пов’язана з ускладненнями ендоскопічної ретроградної холангіопанкреатографії (6,5%), абсцесами черевної порожнини (6,9%), сепсисом (15,7%) та вихідним важким станом пацієнта, зумовленим кардіо–пульмональними розладами (10,2%).

Тим не менше, результати нашого дослідження доводять, що при жовчовитоку з кукси міхурової протоки, невеликих латеральних пошкодженнях магістральних жовчних проток оптимальним є застосування мініінвазивних методик лікування. При підтвердженні діагнозу малого пошкодження показана ендоскопічна папілосфінктеротомія і, при необхідності, ендоскопічне стентування. При неможливості виконання декомпресії біліарного дерева з ендоскопічного доступу слід виконувати черезпечінкове дренування або стентування. Обидві методики можна комбінувати з дренуванням скупчень жовчі під контролем ультразвукового дослідження. Мініінвазивні методи корекції застосовані у 16 (16,3%)пацієнтів. Ендоскопічна папілосфінктеротомія з видаленням конкрементів та, при наявності показань, доповнена ендобіарним стентуванням були ефективними методами корекції неспроможності міхурової протоки, викликаної резидуальним холедохолітіазом.

На основі проведених досліджень розроблено лікувально–діагностичний алгоритм, в якому перевагу при дослідженні віддано неінвазивним методам візуалізації жовчних проток, а хірургічна тактика базується на мультидисциплінарному підході з раціональним застосуванням мініінвазивних та хірургічних способів.

ВИСНОВКИ

В дисертаційній роботі представлений новий науково обгрунтований підхід до лікування хворих з пошкодженням жовчних проток при лапароскопічній холецистектомії в різні терміни їх діагностики, який полягає в розробці лікувально–діагностичного алгоритму та патогенетично обґрунтованих методів хірургічної корекції з метою покращення найближчих та віддалених результатів.

1. Частота інтраопераційної діагностики пошкоджень жовчних проток під час лапароскопічної холецистектомії склала 29,6%. В більшості випадків наявність пошкоджень інтраопераційно було встановлено за клінічними ознаками, а використання інтраопераційної холангіографії не мало вирішального значення.

2. Хірургічна тактика при ятрогенних пошкодженнях жовчних проток зумовлена термінами їх виявлення, видом та локалізацією травми, а також характером ускладнень. Можливості одномоментної корекції достовірно залежать від строків їх діагностики. Найбільш частими причинами незадовільних результатів є вибір неадекватного способу корекції та виконання операції в умовах жовчного перитоніту.

3. Алгоритм діагностики пошкоджень жовчних проток після холецистектомії повинен включати використання ультразвукового дослідження, магніторезонансної холангіопанкреатографії та спіральної комп’ютерної томографії з внутрішньовенним підсиленням. Магніторезонансна холангіопанкреатографія є високоінформативним методом дослідження при пошкодженні жовчних проток (чутливість – 94,1%, специфічність – 95,1%, загальна точність – 95,5%) і альтернативою інвазивним способам контрастування жовчовивідної системи печінки. Використання ендоскопічної ретроградної або черезшкірної черезпечінкової холангіографії показано при плануванні ендобіліарних втручань.

4. При внутрішньоочеревинній або зовнішній жовчотечі висівання мікроорганізмів у жовчі різко збільшувалось з 20% на першу добу до 70% на третю добу після операції, досягаючи високої (10^5 – 10^8 КУО в мл) ступені мікробної забрудненості.У хворих з оклюзією жовчної протоки та обтураційною жовтяницею за час спостереження цей показник виріс з 11,1 до 38,4%.

5. Формування високого гепатикоєюноанастомозу при повному пошкодженні жовчної протоки та жовчотечі доцільне в перші 24 год з моменту травми. У хворих з обтураційною жовтяницею при відсутності місцевих гнійних ускладнень та органної недостатності термін виконання радикальної операції може бути подовжений до 7 діб.

6. При розвитку жовчного перитоніту на першому етапі показано зовнішнє дренування жовчних проток з лапароскопічного або лапаротомного доступу з подальшою корекцією жовчовідтоку через 4-6 тиж після повного усунення запального процесу в підпечінковому просторі. У хворих після декількох оперативних втручань та місцевими гнійними ускладненнями цей термін слід подовжити до 8–12 тиж.

СПИСОК ВИКОРИСТАНИХ ДЖЕРЕЛ

1. Адекватная хирургия и интенсивная терапия острого холангита: поиски гармонии / Н. А. Майстренко, В. В. Стукалов, В. Х. Азимов [и др.] // Мед. акад. журн.– 2011.– Т. 11, № 1. – С. 90 – 98.

2. Артемьева Н.Н. Лечение повреждений желчных протоков после лапароскопической холецистэктомии / Н.Н. Артемьева, Н. Ю. Коханенко // Хирургия. – 2007. – № 12. – С. 18 – 25.

3. Артемьева Н. Н. Посттравматические рубцовые стриктуры желчных протоков / Н. Н. Артемьева, В. М. Саврасов, М. В. Пузань // Анналы хирург. гепатологии. – 1996. – Т. 1 (приложение). – С. 270 – 271.

4. Борисов А. Е. Эндобилиарные вмешательства в лечении механической желтухи / А. Е. Борисов, Н. А. Борисова, В. С. Верховский. – СПб.: Эскулап, 1997. – 147с.

5. Гальперин Э. И. Лечение рубцовых стриктур печеночных протоков / Э. И. Гальперин, Н. Ф. Кузовлев, А. Ю. Чевокин // Хирургия. – 1998. – № 9. – С. 26 – 30.

6. Гришин И. Н. Повреждения желчевыводящих внепеченочных путей / И. Н. Гришин // Анналы хирург. гепатологии. – 2000. – Т. 5, № 2. – С. 107.

7. Диагностика и лечение “билиарных” осложнений лапароскопической холецистэктомии / В. Н. Филижанко, А. И. Лобаков, Ю. Б. Аваш [и др.] // Хирургия.–1999.–№12.– С. 33–36.

8. Ермолов А. С. Итоги 27–летнего опыта операций при травме желчных протоков / А. С. Ермолов, А. В. Упырев, Н. А. Дасаев // Анналы хирург. гепатологии. – 2000. – Т. 5, № 2. – С. 104.

9. Интраоперационные повреждения желчных протоков / А. Е. Борисов, В. П. Земляной, К. Г. Кубачев [и др.] // Анналы хирург. гепатологии. – 2000. – Т. 5, № 2. – С. 98 – 99.

10. Коханенко Н. Ю. Результаты формирования билиобилиарного анастомоза при ятрогенном (циркулярном) повреждении внепеченочных

желчных протоков / Н. Ю. Коханенко // Тез. XV междунар. конф. хирургов–гепатологов России и стран СНГ. – Казань, 17–19 сент. 2008 г.– С. 124 – 125.

11. Лечение рубцовых стриктур и свищей желчных протоков / А. А. Мовчун, А. Д. Тимошин, Н. П. Ратникова, В. А. Мовчун // Анналы хирург. гепатологии. – 2000. – Т. 5, № 2. – С. 104.

12. Майстренко Н. А. Повреждения желчных протоков при традиционных и видеолапароскопических операциях / Н. А. Майстренко, В. В. Стукалов, С. Б. Шейко // Анналы хирург. гепатологии. – 2000. – Т. 5, № 2. – С. 122 – 123.

13. Малярчук В. И. Хирургическое лечение стриктур желчных протоков травматического происхождения / В. И. Малярчук, А. Е. Климов // Анналы хирург. гепатологии. – 2000. – Т. 5, № 2. – С. 123 – 124.

14. Ничитайло М. Е. Современные аспекты хирургической тактики при ятрогенных повреждениях внепеченочных желчных протоков во время лапароскопической холецистэктомии / М. Е. Ничитайло // Укр. журн. Хірургія Донбасу. – 2012. – Т. 1, № 1. – С. 15 – 18.

15. Ничитайло М. Е. Повреждения желчных протоков при открытой и лапароскопической холецистэктомиях и их последствия / М. Е. Ничитайло, А. В. Скумс. – К.: Макком, 2006. – 343 с.

16. Осложнения лапароскопической холецистэктомии при хроническом и остром холецистите / Л. В. Поташов, В. В. Васильев, Д. Ю. Семенов [и др.] // Анналы хирург. гепатологии. – 1999. – Т. 4. – С. 234 – 235.

17. Осложнения хирургической коррекции ятрогенных повреждений и стриктур желчных протоков / А. Г. Бебуришвили, Е. Н. Зюбина, Е. П. Строганова, Ю. И. Веденин // Тез. XV междунар. конф. хирургов–гепатологов России и стран СНГ. – Казань, 17–19 сент. 2008 г. – С. 108 – 109.

18. Основные проблемы хирургического лечения высоких рубцовых стриктур желчных протоков / Э. И. Гальперин, Т. Г. Дюжева, А. Ю. Чевокин, Б. Г. Гармаев // Тез. XV междунар. конф. хирургов–гепатологов России и стран СНГ. – Казань, 17–19 сент. 2008 г. – С. 114 – 115.

19. Повреждения внепеченочных желчных протоков / У. И. Брехов, В. И. Брыков, Г. А. Андрианов, Д. В. Гасилов // Анналы хирург. гепатологии. – 2000. – Т. 5, № 2. – С. 99.

20. Посттравматические стриктуры проксимальных внепеченочных желчных протоков / В. А. Вишневский, М. Г. Ефанов, Р. З. Икрамов [и др.] // Тез. XV междунар. конф. хирургов–гепатологов России и стран СНГ. – Казань, 17–19 сент. 2008 г. – С. 113.

21. Резекция печени в лечении посттравматических рубцовых стриктур желчных протоков / В. А. Вишневский, Н. А. Назаренко, Р. З. Икрамов, М. Г. Ефанов // Тез. XV междунар. конф. хирургов–гепатологов России и стран СНГ. – Казань, 17–19 сент. 2008 г. – С. 113 – 114.

22. Роль ранней релапароскопии в диагностике и коррекции повреждений желчных протоков при эндоскопической холецистэктомии / К. В. Пучков, В. В. Осипов, О. Э. Карпов [и др.] // Анналы хирург. гепатологии. – 1999. – Т. 4. – С. 235.

23. Скумс А. В. Отдаленные результаты билиобилиарного анастомозирования при коррекции повреждения желчных протоков во время выполнения холецистэктомии / А. В. Скумс // Клін. хірургія. – 1999. – № 11. – С. 10 – 11.

24. Тимошин А. Д. Диагностика и лечение рубцовых стриктур и свищей желчных протоков / А. Д. Тимошин, А. А. Мовчун, Н. П. Ратникова // Анналы хирург. гепатологии. – 1998. – Т. 3, № 2. – С. 79 – 87.

25. Тоскин К. Д. Варианты реконструктивных и восстановительных операций при высоких стриктурах и травмах желчных протоков / К. Д. Тоскин, В. Н. Старосек, А. Е. Гринческу // Хирургия. – 1991. – № 2. – С. 39 – 42.

26. Упырев А. В. Тактика хирурга в различные сроки операционной травмы желчных протоков / А. В. Упырев // Анналы хирург. гепатологии. – 2000. – Т. 5, № 2. – С. 144.

27. Федоров И. В. Эндоскопическая хирургия / И. В. Федоров, Е. И. Сигал, В. В. Одинцов. – М.: ГЭОТАР Медицина, 1998. – 351 с.

28. Хирургическая коррекция повреждения желчных протоков во время выполнения лапароскопической холецистэктомии / А. В. Скумс, М. Е. Ничитайло, В. П. Шкарбан [и др.]// Клін/ хірургія.– 2006.– № 8.– С. 25–29.

29. Хирургическая коррекция повреждения желчных протоков при лапароскопической холецистэктомии / А. В. Скумс, М. Е. Ничитайло, В. П. Шкарбан [и др.]// Клін. хірургія. – 2006. – № 9 (додаток). – С. 70 – 72.

30. Хирургическая коррекция повреждения желчных протоков при лапароскопической холецистэктомии / А. В. Скумс, В. П. Шкарбан, А. И. Литвин [и др.]// Матеріали наук.–практ. конф. «Актуальні питання абдомінальної та судинної хірургії. Клінічні проблеми трансплантації органів». – Клін. хірургія. – 2006. – № 8. – С. 53.

31. Хирургическая коррекция повреждения желчных протоков при лапароскопической холецистэктомии / А.В. Скумс, М.Е. Ничитайло, В.П.Шкарбан [и др.]// Материалы X Конгр. хирургов Молдовы. – Кишинев, 2007. – С. 32.

32. Хирургическая тактика лечения повреждений желчных протоков при лапароскопической холецистэктомии / М. Е. Ничитайло, М. П. Захараш, А. В. Скумс [и др.] // Хірургія України. – 2008. – № 4(28), додаток 2. – С. 51 – 57.

33. Хирургическое лечение интраоперационных повреждений и рубцовых стриктур внепеченочных желчных протоков / А. А. Третьяков, Н. И. Слепых, А. К. Корнилов, З. Х. Каримов // Хирургия. – 1998. – № 10. – С. 46 – 50.

34. Хирургическое лечение повреждений и стриктур желчных протоков после холецистэктомии / М. Е. Ничитайло, А. В. Скумс, А. И. Литвин [и др.] // Тез. XV междунар. конф. хирургов–гепатологов России и стран СНГ. – Казань, 17–19 сент. 2008 г. – С. 131 – 132.

35. Хирургическое лечение ятрогенных повреждений желчных протоков при лапароскопической холецистэктомии / С. Н. Богданов, А. Ц. Буткевич, Ю. А. Воробьев, А. Е. Бровкин // Тез. XV междунар. конф. хирургов–гепатологов России и стран СНГ. – Казань, 17–19 сент. 2008 г. – С. 109 – 110.

36. Хирургия печени и желчевыводящих путей / А.А. Шалимов, С.А. Шалимов, М.Е. Ничитайло, Б.В. Доманский. – К.: Здоров'я, 1993. – 509 с.

37. Чевокин А.Ю. Особенности повреждений желчных протоков при лапароскопической холецистэктомии / А.Ю. Чевокин, Г.Г. Ахаладзе, К.В. Докучаев // Анналы хирург. гепатологии. – 2000. – Т. 5, № 2. – С. 148 – 149.

38. Чевокин А. Ю. Хирургическое лечение повреждений желчных протоков при холецистэктомии / А. Ю. Чевокин // Анналы хирург. гепатологии. – 2003. – Т. 8, № 1. – С. 80 – 87.

39. Чернышев В. Н. Вопросы тактики и техники операций при повреждениях и стриктурах внепеченочных желчных протоков / В. Н. Чернышев // Тез. XV междунар. конф. хирургов–гепатологов России и стран СНГ. – Казань, 17–19 сент. 2008 г. – С. 124 – 125.

40. Шаталов О. Д. Діагностика, хірургічне лікування та профілактика ятрогенних пошкоджень жовчовивідних шляхів та їх наслідків: автореф. дис. ... канд. мед. наук: 14.01.03 – хірургія / О. Д. Шаталов. – Харк. держ. мед. ун–т. – Х., 1999. – 19 с.

41.Ahrendt S.A. Surgical therapy of iatrogenic lesions of biliary tract / S.A.Ahrendt, H.A. Pitt // World J. Surg.–2001.– Vol. 25.– P. 1360–1365.

42.Akaraviputh T. Long–term results of large diameter hepaticojejunostomy for treatment of bile duct injuries following cholecystectomy / T.Akaraviputh, W.Boonnuch, V. Lohsiriwat // J. Med. Assoc. Thai. – 2006. – Vol. 89. – P. 657 – 662.

43.Azagra J.S. Is there a place for laparoscopy in management of postcholecystectomy biliary injuries? / J. S. Azagra, P. D. Simone, M. Goergen // World J. Surg. –2001. – Vol. 25. – P. 1331 – 1334.

44. ATOM, the all–inclusive, nominal EAES classification of bile duct

injuries during cholecystectomy/ A.Fingerhut, C.Dziri, O. J.Garden [et al.] // Surg. Endosc. – 2013. – DOI 10.1007/s00464–013–3081–6.

45. A new approach for high bile duct injury and stricture / J. P. A. Lodge, K. R. Prasad, M. Attia [et al.] // HPB Surgery. – 2000. – Vol. 2. – P. 171.

46. Analysis of bile duct injuries (Stewart–Way classification) during laparoscopic cholecystectomy / T. Misawa, R. Saito, H. Shiba [et al.]// J. Hepatobiliary Pancreat. Surg. – 2006. – Vol. 13. – P. 427 – 434.

47. Bismuth H. Biliary strictures: classification based on the principles of surgical treatment / H. Bismuth, P. E. Majno // World J. Surg. – 2001. – Vol. 25. – P. 1241 – 1244.

48. Bismuth H. Surgical management of bile duct stricture following laparoscopic cholecystectomy / H. Bismuth // Acta Hir.Belg. – 2003. – Vol. 103. – P. 140 – 142.

49. Böttger T. Long term results after surgical treatment of iatrogenic injury of the bile ducts / T.Böttger, T. Junginger // Eur. J. Surg. – 1991. – Vol. 157. – P. 477 – 480.

50. Bile duct injury during laparoscopic cholecystectomy: myth or reality of the learning curve? / J. Calvete, L. Sabater, B. Camps[et al.] // Surg. Endosc. – 2000. – Vol. 14, N 7. – P. 608 – 611.

51. Bile Duct Injury During Cholecystectomy and Survival in Medicare Beneficiaries / D. R.Flum, A.Cheadle, C.Prela [et al.] // J. A. M. A. – 2003. – Vol. 290. – P. 2168–2173.

52. Benign biliary strictures: A review of 21 years of experience / F. M. Frattaroli, D.Reggio, A. Quadalaxara [et al.] // J. Am. Coll Surg. – 1996. – Vol. 183. – P. 506 – 513.

53. Bile duct injuries during laparoscopic cholecystectomy. A 1994–2001 audit on 13,718 operations in the area of Rome / P. Gentileschi, M. Di Paola, M. Catarci [et al.] // Surg. Endosc. – 2004. – Vol. 18. – P. 232 – 236.

54. Bile duct injuries during open and laparoscopic cholecystectomy: management and outcome / R. K. Gupta, C. S. Agrawal, S. Sah [et al.] // J. Nepal.

Health Res. Counc. – 2013. –Vol. 11, N 24. – P. 187 – 193.

55. Bile duct injuries during laparoscopic cholecystectomy: primary and long–term results from a single institution / J. Karvonen, R. Gullichsen, S. Laine [et al.] // Surg. Endosc. – 2007. – Vol. 13,N 16. – P. 1374 – 1378.

56. Bile duct injury following cholecystectomy / B. L. Linhares, A. DA G. Magalhães, P. M. S.Cardoso [et al.] // Rev. Col. Bras. Cir. – 2011. – Vol. 38, N 2. – P. 95 – 99.

57. Bile duct injury after laparoscopic cholecystectomy. The United States experience / B. V. MacFadyen, R. Vecchio, A. E. Ricardo, C. R. Mathis // Surg. Endosc. – 1998. – Vol. 12 .– P. 315 –3 21.

58. Bile Duct Injury During Laparoscopic Cholecystectomy Results of an Italian National Survey on 56591 Cholecystectomies / G. Nuzzo, F. Giuliante, I. Giovannini [etal.] // Arch Surg. – 2005. – Vol. 140. – P. 986 – 992.

59. Biliary reconstruction with right hepatic lobectomy due to delayed management of laparoscopic bile duct injuries: a case report / T. Ota, R. Hirai, K. Tsukuda [et al.] // Acta Med. Okayama. – 2004. – Vol. 58. – P. 163 – 167.

60. Bile leak from the accessory biliary duct following laparascopic cholecystectomy / A.Pisanu, M. L.Altana, S. Piu, A. Uccheddu // G. Chir. – 2003. – Vol. 24,N 4. – P. 115 – 118.

61. Bile duct injuries in the laparoscopic era: the university hospital of the West Indies experience / J. M. Plummer, D. I. G. Mitchell, N. D. Duncan [et al.] // West Indian.Med. J. – 2006. – Vol. 55,N 4. – P. 124 – 126.

62. Biliary tract complications in laparoscopic cholecystectomy. A multicenter study of 148 biliary tract injuries in 26,440 operations / J. Regöly–Mérei, M. Ihász, Z. Szeberin [et al.] // Surg. Endosc. – 1998. – Vol. 12. – P. 294 – 300.

63. Bile duct injury during laparoscopic cholecystectomy / A. F. Roy, R. B. Passi, R. W. Lapointe [et al.] // C. J. S. – 1993. – Vol. 36. – P. 509 – 516.

64. Bile duct injuries, 1989–1993. A statewide experience / J. C. Russell, S. J. Walsh, A. S. Mattie, J. T. Lynch // Arch. Surg. – 1996. – Vol. 131. – P. 382 – 388.

65. Bile Duct Injuries Associated With Laparoscopic Cholecystectomy Timing of Repair and Long–term Outcomes / A. K. Sahapal, S. C. Chow, E. Dixon [et al.] // Arch. Surg. – 2010. – Vol. 145, N 8. – P. 757 – 763.

66. Bile duct injuries during open and laproscopic cholecystectomy: management and outcome / R. Shaikh, M. R. Pohani, Ayub [et al.]// Pak J. Med. Sci. – 2009. – Vol. 25,N 3. – P. 496 – 499.

67. Bile duct injuries during laparoscopic cholecystectomy. Factors that influence the results of treatment / L. Stewart, L. Way, W. W. Gantert [et al.] // Arch. Surg. – 2004. – Vol. 130. – P. 1123 – 1129.

68. Bile duct injuries following laparoscopic cholecystectomy / A. Viste, A. Horn, K. Øvrebø [et al.] // Scandinav. J. Surg. – 2015. – Vol. 104,N 4. – P. 233 – 237.

69. Bile duct injuries associated with laparoscopic and open cholecystectomy / J.–S. Wu, C. Peng, X.–H. Mao, P. Lv // World J. Gastroenterology. – 2007. – Vol. 13,N 16. – P. 2374 – 2378.

70. Clinical Application of the Hanover Classification for Iatrogenic Bile Duct Lesions / H. Bektas, M. Kleine, A. Tamac [et al.] // HPB Surgery. – 2011. – Vol. 23. – P. 1 – 10.

71. Carroll B. J. Common bile duct injuries during laparoscopic cholecystectomy that result in litigation / B. J. Carroll, M. Birth, E. H. Phillips // Surg. Endosc. – 1998. – Vol. 12. – P. 310 – 314.

72. Colovic R. B. Isolated segmental, sectoral and right hepatic bile duct Injuries / R. B. Colovic // World J. Gastroenterol. – 2009. – Vol. 28. – P. 1415 – 1419.

73.Connor S. Bile duct injury in the era of laparoscopic cholecystectomy / S. Connor, O. J. Garden // Br. J. Surg. – 2006. – Vol. 93. – P. 158 – 168.

74. Couinaud C. Exposure of the left hepatic duct through the hilum or in the umbilical of the liver. Anatomyc limitations / C. Couinaud // Surgery. – 1989. – Vol. 10. – P. 21 – 27.

75. Cholecystectomy–related bile duct and vasculobiliary injuries / G. Sarno,A. A. Al–Sarira, P. Ghaneh [et al.] // Br. J. Surg. – 2012. – Vol. 99. – P. 1129 – 1136.

76. Devastating and fatal complications associated with combined vascular and bile duct injuries during cholecystectomy / J. F. Buell, D. C. Cronin, B. Funaki [et al.] // Arch. Surg. – 2002. – Vol. 137, N 6. – P. 703 – 708.

77. Diagnostic criteria and severity assessment of acute cholangitis / K. Wada, T. Takada, Y. Kawarada [et al.]// Tokyo Guidelines.– 2007. – Vol. 14,N 1. – P. 52 – 58.

78. Excluded–Loop Hepatojejunal Anastomosis With Use of Laparoscopy in Late Management of Iatrogenic Ligature of the Bile Duct / E. Crema, A. A. Silva, R. M. Lenza [et al.] // Surg. Laparosc. Endosc. Percutan. Tech. – 2002. – Vol. 12, N 2. – P. 110 – 114.

79. El–Karawi M. A. Endoscopic management of bile duct injuries in 107 patients: Experience of a Saudi Refferal Center / M. A. El–Karawi, F. M. Sanai // Hepatogastroenterology. – 2002. – Vol.49. – P.1201 – 1207.

80. Early or Delayed Intervention for Bile Duct Injuries following Laparoscopic Cholecystectomy? A Dilemma Looking for an Answer / E. Felekouras, A. Petrou, K.Neofytou [et al.] // Gastroenterology Research Practice. – 2015. – Vol. 2015. – P. 1 – 10.

81. Early repair of biliary injury / B. N. J. Thomson, R. W. Parks, K. K. Vadhavan [et al.] // B. J. S. – 2005. – Vol. 93. – P. 216 – 220.

82. Features and management of bile leaks after laparoscopic cholecystectomy / T. Kimura, K. Suzuki, Y. Umehara [et al.] // J. Hepatobiliary Pancreat. Surg. – 2005. – Vol. 12. – P. 61 – 64.

83. Factors predicting failure following high bilio–enteric anastomosis for post–cholecystectomy benign biliary strictures / B. Pottakkat, R. Vijayahari, A.

Prakash [et al.]// J. Gastrointest. Surg. – 2010. – Vol. 14. – P. 1389 – 1394.

84. Gigot J.–F. Bile duct injury during laparoscopic cholecystectomy: risk factors, mechanisms, type, severity and immediate detection / J.–F. Gigot // Acta Chir. Belg. – 2003.–Vol. 103. – P. 154 – 160.

85. Gouma D. J. Management of bile duct injuries: treatment and long–term results / D. J. Gouma, H. Obertop // Dig. Surg. – 2002. – Vol. 19. – P. 117 – 122.

86. Hepp J. Hepaticojejunostomy using the left biliary trunk for latrogenic biliary lesions: the French connection / J. Hepp // World J. Surg. – 1985. – Vol. 9. – P. 507 – 511.

87. Hepaticojejunostomy vs. End–to–end Biliary Reconstructions in the Treatment of Iatrogenic Bile Duct Injuries / B. Jabłońska, P. Lampe, M. Olakowski [et al.] // J. Gastrointest. Surg. – 2009. – Vol. 13. – P. 1084 – 1093.

88. Incidence and consequence of an hepatic artery injury in patients with postcholecystectomy bile duct strictures / A. Alves, O. Farges, J. Nicolet [et al.] // Ann. Surg. – 2003. – Vol. 238. – P. 93 – 96.

89. Iatrogenic Bile Duct Injury Associated with Anomalies of the Right Hepatic Sectoral Ducts:A Misunderstood and Underappreciated Problem / N. Babel, S. V. Sakpal, P. Paragi [et al.] // HPB Surgery. – 2009. – Vol. 5. – P. 1 – 4.

90. Iatrogenic bile duct injury. A significant surgical problem. Assessment of treatment outcomes in the department’s own material / A. Bobkiewicz, Ł. Krokowicz, T. Banasiewicz [et al.] // Polskiprzegląd Chirurg. – 2014. – Vol. 86, N 12. – P. 576 – 583.

91. Iatrogenic biliary injuries: patterns and surgical management / A. Helmy, H. Gad, E. Hammad [et al.] // Dig. Surg. – 1997. – Vol. 14. – P. 534 – 539.

92. Incidence, risk factors and prevention of biliary tract injuries during laparoscopic cholecystectomy in Switzerland / L. Krahenbühl, G. Sclabas, M. N. Wente [et al.] // World J. Surg. – 2001. – Vol. 25. – P. 1325 – 1330.

93. Iatrogenic bile duct injuries / P. R. Savassi–Rocha, S. R. Almeida, M. D. Sanches [et al.] // Surg. Endosc. – 2003. – Vol. 17,N 9. – P. 1356 – 1361.

94. Iatrogenic bile duct injury: The scourge of laparoscopic cholecystectomy / K. Slater, R. W. Strong, D. R.Wall, S. V. Lynch // Aust. New Zealand J.Surg. – 2002. – Vol. 72,N 2.– P. 83 – 88.

95. Iatrogenic biliary injury: 13,305 cholecystectomies experienced by a single surgical team over more 13 years / O. Tantia, M. Jain, S. Khanna, B. Sen // Surg. Endosc.– 2008. – Vol. 22. – P. 1077 – 1086.

96. Jarnagin W. R. Operative repair of bile duct injuries involving the hepatic duct confluence / W. R.Jarnagin, L. H. Blumgart // Arch. Surg. – 1999. – Vol. 134. – P. 769 – 775.

97. Kapoor V. K. Bile duct injury repair: when? what? who? / V. K. Kapoor // J. Hepatobiliary Pancreat. Surg. – 2007. – Vol. 14. – P. 476 – 479.

98. Kozicki I. Hepaticojejunostomy in benign biliary stricture–influence of carefull postoperative observations on long–term results / I. Kozicki, K. Bielecki // Dig. Surg. – 1997. – Vol. 14. – P. 527 – 533.

99. Long–term consequences of bile duct injury after cholecystectomy/ L. Barbier, R. Souche, K. Slim, P. Ah–Soune // J. Visc. Surg. – 2014. – Vol. 151. – P. 269 – 279.

100. Laparoscopic cholecystectomy: first, do no harm; second, take care of bile duct stones / G. Berci, J. Hunter, L. Morgenstern [et al.] // Surg. Endosc. – 2013. – Vol. 27. – P. 1051 – 1054.

101. Late stage stenoses of bile ducts after iatrogenic bile duct injuries following cholecystectomy / H. Bektas, M. Winny, H. Schrem [et al.] // Zentralbl Chir.– 2007. – Vol. 132. – P.523 – 528.

102. Late results of primary end to end repair in accidental section of the common bile duct / A. Csendes, J. C. Dias, P. Burdiles, F. Maluenda // Surg. Gynec. Obstet. – 1989. – Vol. 168. – P. 125 – 130.

103. Long–term results of a primary end–to–end anastomosis in preoperative detected of bile duct injury / P. R. DeReuver, O. R. C. Busch, E. A. Rauws [et al.]// J. Gastrointest.Surg. – 2007. – Vol. 11. – P. 296 – 302.

104. Liver Transplantation: The Last Measure in the Treatment of Bile Duct Injuries / E. de Santibanes, V. Ardiles, A. Gadano [et al.] // World J. Surg. – 2008. –N 32. – P. 1714 – 1721.

105. Long–term Outcome and Risk Factors of Failure after Bile Duct Injury Repair / Y. Goykhman, I. Kory, R. Small [et al.] // J. Gastrointest. Surg. – 2008. – Vol. 12. – P. 1412 – 1417.

106. Long–term results of major bile duct injury associated with laparoscopic cholecystectomy / C. S. Huang, H. H. Lein, F. C. Tai, C. H. Wu // Surg. Endosc. – 2003. – Vol. 17,N 9. – P. 1362 – 1367.

107. Long–term results of surgical repair of bile duct injuries following laparoscopic cholecystectomy / S. R. Johnson,A. Koehler, L. K. Pennington, D. W. Hanto // Surgery. – 2000. – Vol. 128,N 4. – P. 668 – 677.

108. Laparoscopic management of bile duct and bowel injury during laparoscopic cholecystectomy / A.–H. Kwon, H. Inuii, H. Nakanishi [et al.] // Proc. 38th World Congress of Surgery. – Vienna (Austria). – 1999. – P. 191.

109. Long–term biliary function after reconstruction of major bile duct injuries with hepaticoduodenostomy or hepaticojejunostomy / R. J. Moraca, F. T. Lee, J. A. Ryan Jr., L. W. Traverso // Arch. Surg. – 2002. – Vol. 137,N 8. – P. 889 – 893.

110. Long–term results after biliary reconstruction after laparoscopic bile duct injuries / M. M. Murr, J–F. Gigot, D. M. Nagorney [et al.] // Arch. Surg. – 1999. – Vol. 134. – P. 604 – 610.

111. Laparoscopic cholecystectomy–related bile duct injuries: a health and financial disaster / S. J. Savader, K. D. Lillemoe, C. A.Prescott [et al.] // Ann. Surg. – 1997. – Vol. 225, N 3. – P. 268 – 273.

112. Long–term results and risk factors influencing outcome of major bile duct injuries following cholecystectomy / S. C. Schmidt, J. M. Langrehr, R. E. Hintze, P. Neuhaus // Br. J. Surg. – 2005. – Vol. 9,N 1. – P. 76 – 82.

113. Long–term outcome after early repair of iatrogenic bile duct injury. A national Danish multicentre study / N. M. Stilling, C. Fristrup, A. Wettergren [et

al.] // HPB. – 2015. – Vol. 17. – P. 39440.

114. Liver Resection and Transplantation in the Management of Iatrogenic Biliary Injury / B. N. J. Thomson, R. W. Parks, K. K. Madhavan, O. J. Garden // World J. Surg. – 2007. – Vol. 31. – P. 2363 – 2369.

115. Long–term Outcome of Biliary Reconstruction for Bile Duct Injuries from Laparoscopic Cholecystectomies / R. M. Walsh, J. M. Henderson, D. P. Vogt. N. Brown // Surgery. – 2007. – Vol. 142,N 4. – P. 450 – 457.

116. Long–term outcome of endoscopic therapy in patients with bile duct injury after cholecystectomy / A. Weber, H. Feussner, F. Winkelmann [et al.] // J. Gastroenterol. Hepatol.– 2009. – Vol. 24. – P. 762 – 769.

117. Morbidity and mortality after minor bile duct injury following laparoscopic cholecystectomy / K. A. C. Booij, P. R. de Reuver, K. Yap [et al.] // Endoscopy. – 2015. – Vol. 47.– P. 40 – 46.

118. Management of biliary strictures due to laparoscopic cholecystectomy / M. R. Borowicz, D. B. Adams, J. P. Simpson, J. T. Cunningham // J. Surgical. Research. – 1995. – Vol. 8. – P. 86 – 89.

119. Management and outcome of laparoscopic bile duct injuries / N. Doctor, J. Dooley, R. Dick [et al.] // HPB Surgery. – 1996. – Vol. 9 (Suppl. 2). – P. 159.

120. Management of bile duct injuries following laparoscopic cholecystectomy: long–term outcome and risk factors influencing biliary reconstruction / N. Al. Hajjar, C. Tomus, L. Mocan [et al.] // Chirurgia. – 2014. – Vol. 109, N 4. –P. 493 – 499.

121. Management of bile duct injuries following laparoscopic cholecystectomy / M. Heise, S. C.Schmidt, A. Adler [et al.] // Zentralbl. Chir. – 2003. – Vol. 128,N 11. – P. 944 – 951.

122. Management of major bile duct injuries after laparoscopic cholecystectomy / L. Kaman, A. Behera, R. Singh, R. N. Katariya // Surg. Endosc. – 2004. – Vol. 18,N 8. – P. 1196 – 1199.

123. Management of concomitant hepatic artery injury in patients with iatrogenic major bile duct injury after laparoscopic cholecystectomy / J. Li, A. Frilling, S. Nadalin[et al.] // Br. J. Surg.– 2008. –Vol. 95, N 4. – P. 460 – 465.

124. Management of bile leakage after laparoscopic cholecystectomy based on etiological classification / H. H. Lien, C. S. Huang, M. Y. Shi [et al.] // Surg. Today. – 2004. – Vol. 34,N 4. – P. 326 – 330.

125. Major bile duct injuries during laparoscopic cholecyctectomy. Follow–up after combined surgical and radiological management / K. D. Lillemoe, A. M. Scot, J. L. Cameron [et al.] // Ann. Surg. – 1997. – Vol. 225. – P. 459 – 471.

126. Management of common bile duct injuries after laparoscopic cholecystectomy: surgery or endoscopy? / W. A. Lorenz, J. Sturm, K. Walter [et al.] // Hepato–Gastroenterology. – 1998. – Vol. 45. – P. CCLIII.

127. Machado N. O. Biliary Complications Post Laparoscopic Cholecystectomy: Mechanism, Preventive Measures, and Approach to Management: A Review / N. O. Machado // Diagnos. Therap. Endosc. – 2011, Article ID 967017, 9 pages.

128. Management of major bile duct injury after laparoscopic cholecystectomy: a case report / A.Manouras, N.Pararas, P. Antonakis [et al.] // J. Med. Case Reports.–2009.– Vol. 3.–P. 44.

129.Mathisen Ø. Laparoscopic Cholecystectomy: Bile Duct and Vascular Injuries: Management and Outcome / Ø.Mathisen, O.Søreide, A. Bergan //Scandinav. J. Gastroent.– 2002.– Vol. 37, N 4.– P. 476–481.

130.Mercado M.A. Early versus late repair of bile duct injuries / M.A. Mercado // Surg. Endosc.– 2006.–Vol. 20.– P. 1644–1647.

131.Management of bile duct strictures. An evolving strategy / J.M.Millis, R.K. Tompkins, M.J. Zinner [et al.] // Arch. Surg.–1992.–Vol. 127.–P. 1077–1084.

132.Moser A. J. Benign Biliary Strictures Current Treatment Options / A. J. Moser // Gastroenterology.– 2001. – Vol. 4.– P. 377–387.

133.Management and outcome of major bile duct injuries after laparoscopic cholecystectomy: from therapeutic endoscopy to liver transplantation / A.Nordin,

L.Halme, H.Makisalo [et al.] // Liver. Transpl.–2002.– Vol. 8, N 11. – P. 1036–1043.

134.Management and mid– to long–term results of early referred bile duct injuries during laparoscopic cholecystectomy / E.Ozturk, M.F.Can, G.Yagci [et al.] // Hepatogastroenterology. –2009.– Vol. 56.– P. 17–25.

135.Management of bile duct injuries and strictures following cholecystectomy / M.Raute, P.Podlech, W. Jaschke [et al.] // Wold J. Surg.–1993.– Vol. 17.– P. 553–562.

136.Management of major bile duct injury associated with laparoscopic cholecystectomy / T.N.Robinson, G. V. Stiegmann, J. D. Durham[et al.] // Surg. Endosc. – 2001. – Vol. 15, N 12. – P. 1381 – 1385.

137.Management of patients with iatrogenic bile duct injury/ F.J. G.Rodríguez, M.B.Montalvo,R.C. Freire[et al.] // Cir. Esp.–2008.– Vol. 84, N 1.– P. 20–27.

138.Management of bile duct injury during and after laparoscopic cholecystectomy / K.G.Tsalis, E.C.Christoforidis, C.A.Dimitriadis [et al.] // Surg. Endosc.– 2003.– Vol.17, N 1.– P. 31–37.

139.Management of failed biliary repairs for major bile duct injuries after laparoscopic cholecystectomy / R.M.Walsh, D.P.Vogt, J.L.Ponsky [et al.] // J. Am. Coll. Surg.–2004.– Vol. 199, N 2.– P. 92–97.

140.Nuzzo G. Advantages of multidisciplinary management of bile duct injuries occurring during cholecystectomy / G.Nuzzo, F.Giuliante, I. Giovannini //Am. J. Surg.– 2009.– Vol.195.– P.763–769.

141.National survey on cholecystectomy related bile duct injury – public health and financial aspects in Belgian hospitals / S.Van de Sande, M.Bossens, Y.Parmentier, J.F. Gigot // Acta Chir. Belg.– 2003.– Vol.103, N 2.– P.168–180.

142.Partial Liver Resection because of Bile Duct Injury / K.A.C.Booij, M.L.W.Rutgers, P.R.de Reuver [et al.] // Dig. Surg. – 2013. – N 30. – P. 434 – 438.

143.Prevention and treatment of bile duct injuries during laparoscopic

chole– cystectomy: the clinical practice guidelines of the European Association for Endoscopic Surgery (EAES) / M. Eikermann, R. Siegel, I. Broeders [et al.] // Surg. Endosc. – 2012. – Vol. 26. – P. 3003 – 3039.

144.Primary versus delayed repair for bile duct injuries sustained during cholecystectomy: results of a survey of the Association Francaise de Chirurgie / A.Iannelli,J. Paineau, A. Hamy [et al.] // HPB.– 2013.–Vol. 15.– P. 611–616.

145.Patterns of injury and surgical management of complicated laparoscopic cholecystectomy (lap CE) / K.Kramer, C.F.Krieglstein, K.–H.Dietl, N. Senninger// Proc. 38th World Congr. Surg.–Vienna (Austria), 1999.– P. 36.

146.Percutaneous management of bile duct strictures and injuries associated with laparoscopic cholecystectomy: a decade of experience / S.Misra, G.B.Melton, J.F.Geschwind [et al.] // J. Am. Coll. Surg.– 2004.– Vol.198. N 2.– P.218–226.

147.Palacio–Velez F. Results of 21 years of surgery in iatrogenic lesions of the bile ducts / F.Palacio–Velez, A.Castro–Mendoza, A. R. Oliver–Guerra // Rev. Gastroenterol. Mex.–2002.– Vol.67, N 2.– P.76–81.

148.Postcholecystectomy bile duct injuries: experience with 49 cases managed by different therapeutic modalities / M.A.Wahab, G.El–Ebiedy, A. Sultan [et al.] // Hepato–Gastroenterology.–1996.–Vol. 43.–P. 1141–1147.

149.Quintero G.A. Surgical management of benign strictures of the biliary tract / G.A.Quintero, J.F. Patino // World J. Surg.–2001.–Vol.25.– P. 1245–1250.

150.Reoperative surgery for postcholecystectomy bile duct injuries / A.Chaudhary, A.Chandra, S.S.Negi, A. Sachdev // Dig. Surg. – 2002. – N 19. – P. 22–27.

151.Results of reconstruction of benign bile duct strictures / R.Cŏlovic, D.Bilanović, S. Matić, M. Šukalo // HPB Surg.–1996.–Vol. 9 (suppl. 2).–P. 157.

152.Referral Pattern and Timing of Repair Are Risk Factors for Complications After Reconstructive Surgery for Bile Duct Injury / P. R.de Reuver, I. Grossmann,O.Busch[et al.] //Ann. Surg. – 2007. – Vol.245, N 5. – P. 763–770.

153.Right hemihepatectomy for bile duct injury following laparoscopic cholecystectomy / S.Heinrich, H.Seifert, L.Krahenbuhl [et al.] // Surg. Endosc.– 2003.– Vol. 17, N 9.– P. 1494–1495.

154.Risk Tolerance and Bile Duct Injury: Surgeon Characteristics, Risk–Taking Preference, and Common Bile Duct Injuries / N.N.Massarweh, A.Devlin, R. G. Symons [et al.] // J. Am. Coll. Surg.– 2009.–Vol.209.– P.17–24.

155.Recurrent bile duct stricture: causes and long–term results of surgical management / B.Pottakkat, S. S. Sikora, A. Kumar [et al.] // J. Hepatobiliar. Pancreat. Surg.–2007.–Vol. 14.– P.171–176.

156.Results of bilio–digestive derivative surgical procedures for benign lesions / P.Rat, D.Baert, P. Arveux [et al.] // Hepato–Gastroenterology.–1993.– Vol. 40.–P.123–125.

157.Roy P.G. Medicolegal costs of bile duct injuries incurred during laparoscopic cholecystectomy / P.G.Roy, Z.F.Soonawalla, H.W.Grant // HPB.– 2009.– Vol.11.– P.130–134.

158.Surgical treatment and outcome of iatrogenic bile duct lesions after cholecystectomy and the impact of different clinical classification systems / H.Bektas, H.Schrem, M.Winny, J.Klempnauer // Br. J. Surg.– 2007. – Vol.94. – P. 1119– 1127.

159.Surgical treatment of cicatrical biliary strictures / J. E. M. Da Cunnha, M. C. C. Machado, P. Herman [et al.] // Hepato–Gastroenterology. – 1998. – Vol. 45. – P. 1452 – 1456.

160.Specialist early and immediate repair of post–laparoscopic cholecystectomy bile duct injuries is associated with an improved long–term outcome / M. T.Perera, M. A. Silva, B. Hegab [et al.] // Ann. Surg. – 2011. – Vol. 253, N 3. – P. 553– 560.

161.Surgical strategy for the management of biliary injury in laparoscopic cholecystectomy / H.Sekido, K.Matsuo, D.Morioka [et al.] // Hepatogastroenterology.– 2004.– Vol. 51, N 56.– P. 357– 361.

162.Shallaly G. E.I. Nature, aetiology and outcome of bile duct injuries after laparoscopic cholecystectomy / G.E.I.Shallaly, A. Cuschieri // HPB Surgery.– 2000.– Vol. 2.– P. 3–12.

163.Surgical management of bile duct injuries sustained during laparoscopic cholecystectomy: perioperative results in 200 patients / J.K. Sicklick, M.S. Camp, K.D.Lillemoe [et al.] // Ann. Surg.– 2005.– Vol. 241, N 5.– P. 786–792.

164.Siewert J.R. Gallenweglasionen bei laparoscopischer Cholecystektomie / J.R.Siewert, A.Ungeheuer, H. Feussner // Chirurg.–1994.– N 65.– P. 749–757.

165.Sutherland F. Hepp–Couinaud procedure by posterior approach of the hilus for bile duct strictures / F.Sutherland, H.Harissis, B. Launois // Hepato–Gastroenterology.–1998.–Vol. 45.– P. CDLXXII.

166.Stapleton G.N. Blood supply of the right and left hepatic ducts / G.N.Stapleton, R.Hickman, J. Terblanche // Br. J. Surg.–1998. –Vol. 85.–P. 202–207.

167.Stewart L. Laparoscopic bile duct injuries: timing of surgical repair does not influence success rate. A multivariate analysis of factors influencing surgical outcomes / L.Stewart, L. W. Way // HPB. – 2009. – N 11. – P. 516–522.

168.Strasderg S.M. An analysis of the problem of biliary injury during laparoscopic cholecystectomy / S.M.Strasderg, M.Hertl, N.J. Soper // J. Am. Coll. Surg. – 1995. – Vol. 180. – P. 101–125.

169.Successful Treatment of Common Bile Duct Stricture After Laparoscopic Cholecystectomy by Percutaneous Transhepatic Balloon Dilatation / H.Yano, A.Yasue, M. Matsushita, T. Monden // Surg. Laparosc. Endosc. Percutan. Techn.–2003.–Vol. 13, N 4.– P. 271–275.

170.Treatment of failed Roux–en–Y hepaticojejunostomy after post–cholecystectomy bile ducts injuries / A.Benkabbou, D.Castaing, C.Salloum [et al.] // Surgery. – 2013. – Vol.153. – P. 95–102.

171.Treatment of common bile duct injuries during laparoscopic cholecystectomy: endoscopic and surgical management / A. Csendes, C.

Navarrete, P. Burdiles, J. Yarmuch // World J. Surg. – 2001. – Vol. 25. – P. 1346 – 1351.

172.Ten–year trend in the national volume of bile duct injuries requiring operative repair / J.P.Dolan, B.S.Diggs, B.C. Sheppard, J. G. Hunter // Surg. Endosc. – 2005. – Vol. 19. – P. 967 – 973.

173.Timing of referral impacts surgical outcomes in patients undergoing repair of bile duct injuries / C. P.Fischer, B. N.Fahy, T. A. Aloia [et al.] // HPB. – 2009. – Vol. 11.–P. 32 – 37.

174.To stent or not to stent bilioenteric anastomosis after iatrogenic injury: a dilemma not answered? / M.A.Mercado, C.Chan, H.Orozco [et al.] //Arch. Surg.– 2002.– Vol. 137, N 1.– P.60–63.

175.Törnqvist B. Effect of intended intraoperative cholangiography and early detection of bile duct injury on survival after cholecystectomy: population based cohort study / B. Törnqvist, C. Strömberg // B. M. J. – 2012. – Vol. 345. – P. 6457.

176.Voluntary and Involuntary Ligature of the Bile Duct in Iatrogenic Injuries: A Nonadvisable Approach / M.A.Mercado, C.Chan, J. C.Jacinto [et al.] //J. Gastrointest. Surg.– 2008.–Vol. 12.– P.1029–1032.